FACULTÉ DE MÉDECINE DE PARIS

347

ANNÉE SCOLAIRE
1906-1907

THÈSE

POUR

LE DOCTORAT EN MÉDECINE

Présentée et soutenue le Mercredi 10 Juillet 1907, à 1 heure

Par JOSEPH-RENÉ MAZILIER

NÉ LE 30 MARS 1878 A CHARNY-SUR-MEUSE (MEUSE)

CONTRIBUTION A L'ÉTUDE

DE

L'EMBRYOLOGIE DU DIAPHRAGME

Le Candidat répondra, en outre, aux questions qui lui seront adressées sur les différentes parties de l'enseignement médical

Président : M. ROGER, Professeur

Juges { MM. GAUCHER, Professeur
MARCEL LABBE } *Agrégés*
MACAIGNE }

DESCLÉE, DE BROUWER ET Cie
LILLE — 41, Rue du Metz, 41 — LILLE
1907

FACULTÉ DE MÉDECINE DE PARIS

347

ANNÉE SCOLAIRE
1906-1907

THÈSE

POUR

LE DOCTORAT EN MÉDECINE

Présentée et soutenue le Mercredi 10 Juillet 1907, à 1 heure

Par JOSEPH-RENÉ MAZILIER
NÉ LE 30 MARS 1878 A CHARNY-SUR-MEUSE (MEUSE)

CONTRIBUTION A L'ÉTUDE
DE
L'EMBRYOLOGIE DU DIAPHRAGME

Le Candidat répondra, en outre, aux questions qui lui seront adressées sur les différentes parties de l'enseignement médical

ACAD. LILLE BIBL.

Président : M. ROGER, Professeur

Juges MM. GAUCHER, Professeur
MARCEL LABBE } *Agrégés*
MACAIGNE }

DESCLÉE, DE BROUWER ET Cie
LILLE — 41, Rue du Metz, 41 — LILLE
1907

UNIVERSITÉ DE PARIS

FACULTÉ DE MÉDECINE

Doyen de la Faculté : M. DEBOVE

Anatomie	MM. N.
Physiologie	Ch. RICHET
Physique médicale	GARIEL
Chimie organique et chimie générale	GAUTIER
Parasitologie et histoire naturelle médicale	BLANCHARD
Pathologie et thérapeutique générales	BOUCHARD
Pathologie médicale	HUTINEL BRISSAUD
Pathologie chirurgicale	LANNELONGUE
Anatomie pathologique	CORNIL
Histologie	N.
Opérations et appareils	SEGOND
Pharmacologie et matière médicale	POUCHET
Thérapeutique	GILBERT
Hygiène	CHANTEMESSE
Médecine légale	THOINOT
Histoire de la Médecine et de la Chirurgie	DEJERINE
Pathologie expérimentale et comparée	ROGER
Clinique Médicale	HAYEM DIEULAFOY DEBOVE LANDOUZY
Maladies des enfants	GRANCHER
Clinique de pathologie mentale et des maladies de l'encéphale	JOFFROY
Clinique des maladies cutanées et syphilitiques	GAUCHER
Clinique des maladies du système nerveux	RAYMOND
Clinique chirurgicale	LE DENDU TERRIER BERGER RECLUS
Clinique ophtalmologique	DE LAPERSONNE
Clinique des maladies des voies urinaires	ALBARRAN
Clinique d'accouchements	N. PINARD
Clinique gynécologique	POZZI
Clinique chirurgicale infantile	KIRMISSON
Clinique thérapeutique	Albert ROBIN

Agrégés en Exercice.

AUVRAY	DESGREZ	LEGRY	PROUST
BALTHAZARD	DUPRE	LEGUEU	RENON
BRANCA	DUVAL	LEPAGE	RICHAUD
BEZANÇON (Fern.)	FAURE	MACAIGNE	RIEFFEL, Chef des trav. anat.
BRINDEAU	GOSSET	MAILLARD	TEISSIER
BROCA (André)	GOUGET	MARION	THIROLOIX
CARNOT	JEANSELME	MAUCLAIRE	VAQUEZ
CLAUDE	LABBE	MERY	WALLICH
CUNEO	LANGLOIS	MORESTIN	
DEMELIN	LAUNOIS	POTOCKI	

Par délibération en date du 9 Décembre 1798, l'Ecole a arrêté que les opinions émises dans les dissertations qui lui seront présentées, doivent être considérées comme propres à leurs auteurs et qu'elle n'entend leur donner aucune approbation ni improbation.

PRÉFACE

Le lecteur du titre de cette thèse pourrait croire que, dans les pages suivantes, il va trouver l'exposé de travaux originaux, élucidant certains points obscurs de l'embryologie du diaphragme, travaux qui seraient exécutés et décrits par René Mazilier.

C'est là une double erreur contre laquelle je dois le prémunir.

En effet, tous les embryons dont il est parlé dans cette thèse sont connus ; leurs figures, leurs descriptions sont publiées dans des traités spéciaux et, en somme, il n'y a aucun fait nouveau, à proprement parler. Cependant on trouvera quelques idées exposées, dont l'inspiration est due à la lecture de nombreux mémoires originaux, et c'est là précisément que gisait la difficulté, car la plupart de ces mémoires sont en langue étrangère et quelques-uns assez difficiles à se procurer. Mais les auteurs, auxquels je l'ai demandé, sont aimablement venus à mon aide en m'envoyant leurs travaux sur la question. Ce sont MM. les professeurs Albert Brachet, *de l'Université de Bruxelles ;* Arthur Keith, *du London Hospital Medical College (University*

of London); Dante Bertelli, *de l'Istituto Anatomico, Universita di Padova*; Franklin Mall, *de Johns Hopkins University, Baltimore, Maryland. D'autre part les traductions des textes allemands et anglais ont été faites par M. le professeur* Rogie, *de la Faculté catholique de médecine de Lille — et la version française, du texte italien de Bertelli, par mon oncle* Alfred Jeanroy, *professeur de langue et littérature méridionales à l'Université de Toulouse.*

Dans les pages suivantes, se trouvent aussi un certain nombre de gravures ; or, toutes les images (à part les 19 schémas) sont des originaux, conçus par M. Rogie et exécutés par mes amis Percot et Féré, *étudiants en médecine ; les schémas eux-mêmes ont été dessinés par mon ami* Depierre, *étudiant en médecine. On comprend maintenant pourquoi il n'y a pas de dédicace, car il me faudrait dédier à des maîtres leur* propre ouvrage, *ce qui serait contraire à toute justice et équité. Je puis donc faire une seule chose : remercier tous ces maîtres et amis, et présenter aux uns et aux autres l'expression de toute ma gratitude et de ma plus vive reconnaissance. Et si mon nom seul figure sur la couverture de cette brochure, la raison doit en être recherchée dans les règlements de la Faculté.*

Monsieur le Professeur Poirier *avait consenti à être le président de cette thèse ; mais la mort est venue prématurément interrompre le cours de sa carrière scientifique ; et je suis bien reconnaissant à Monsieur le Professeur* Roger *du grand honneur qu'il me fait en daignant quitter quelques instants son laboratoire et ses chers travaux pour*

remplacer Monsieur le Professeur Poirier dans la Présidence du jury qui doit juger cette œuvre embryologique.

Ce modeste travail étant le couronnement de ma scolarité médicale et le seul paru sous mon nom, je profite de sa publication pour proclamer mon devoir de reconnaissance envers mes maîtres de la Faculté Catholique de médecine de Lille. Ils furent vraiment mes éducateurs dans l'art médical, et leurs savantes leçons, leurs judicieux conseils ainsi que leurs actes de vertu devront toujours rester présents à ma mémoire, pour être les modèles et les guides de toute ma vie. Je ne citerai aucun nom ; ayant été leur élève pendant près de huit années, ma nomenclature ressemblerait singulièrement à celle du programme de tous les cours et cliniques ; et encore serais-je obligé d'employer l'ordre alphabétique, ne voulant pas chercher à placer suivant un ordre de mérite ceux qui ont droit à ma respectueuse gratitude. Tous ont semé la parole : si la moisson n'est pas meilleure, la faute n'en est point à la graine, ni aux semeurs, mais à la qualité du terrain.

A un autre titre je nommerai Monsieur le professeur Rogie, *qui, m'ayant proposé le sujet de cette thèse, m'a honoré de sa constante amitié et m'a particulièrement entouré de sa sollicitude pendant une récente maladie. Je lui offre donc l'expression de toute ma reconnaissance, ainsi qu'à Monsieur le Professeur* Derville, *pour les soins dévoués qu'il m'a donnés à cette occasion, et aussi à mes amis* Philippe *et* Lepoutre *pour les multiples démarches qu'ils ont acceptées de faire à ma place.*

Merci enfin à tous ceux qui m'ont témoigné quelque

marque de sympathie et d'affection, et dont j'ai pu mériter l'estime et l'amitié. Beaucoup sont, à l'heure actuelle, dispersés loin du lieu où s'était ébauchée notre amitié ; d'autres ont terminé leur course terrestre, déjà, hélas !

INTRODUCTION

Le diaphragme, de δια, à travers et φρασσω, je ferme, est cette membrane qui, tendue à l'intérieur de la cavité générale du corps, ou cœlome, sépare sa partie thoracique de sa partie abdominale. Suivant cette définition le diaphragme apparaît comme une simple cloison, sans différenciation histologique : tel, en effet, il se présente sur les plus jeunes embryons et comme tel il sera particulièrement étudié ici. Mais, comme toute cloison, le diaphragme ne peut être étudié d'une façon abstraite; car il repose sur les parois des cavités qu'il délimite, et ces cavités elles-mêmes renferment de nombreux organes. Or, diaphragme, cavités, parois, organes ont, dans leur évolution, une telle relation, que l'on ne peut étudier l'embryologie de l'un sans faire mention de celle des autres. Dans cette dépendance si étroite gît précisément la difficulté, si bien que « His considère le développement des parties en question, et cela, avec juste raison, comme un des objets les plus difficiles de l'embryologie. » (Uskow, 1883.) Cependant cette question n'est pas dénuée d'intérêt, car suivant la remarque de Uskow, par les différents modes de cloisonnement de leur cœlome, et par conséquent, par l'évolution de leur diaphragme, « se distinguent entre eux les divers groupes de vertébrés, autant que par d'autres caractères auxquels il a été jusqu'ici prêté plus d'attention. Sans une vue claire des processus de développe-

ment de ces parties, la situation des viscères du corps ne se peut comprendre. » Et on saisit le sens de cette phrase de von Baer : « Je regrette vivement de ne pas connaître complètement le développement du diaphragme. »

Or il est « un organe » important qui marque son empreinte non seulement sur la forme et l'évolution des cavités du corps, mais sur le diaphragme lui-même; c'est le *proamnios,* et c'est de lui qu'il va être traité dans le chapitre suivant.

CHAPITRE PREMIER

LE PROAMNIOS.

Le proamnios ne se caractérise pas par la spécialisation d'un tissu ou par une différenciation particulière, mais bien par l'*absence* de quelque chose, car il consiste précisément en un espace qui, dépourvu du troisième feuillet embryonnaire: le mésoderme, en est cependant entouré de toutes parts; il n'est donc pas un organe à proprement parler. Pour le comprendre, le souvenir des notions suivantes est utile.

L'œuf ne possède encore que deux feuillets lorsqu'apparaît la *ligne primitive* (*nota primitiva*, lame, bandelette ou ruban axile) à partir de laquelle se développe le mésoderme, qui, s'insinuant petit à petit entre les deux autres feuillets, les sépare l'un de l'autre. Par conséquent, l'espace dans lequel n'est pas encore de mésoderme est *didermique*, formé seulement d'endoderme et d'ectoderme, et celui dans lequel ce troisième feuillet est arrivé, est, par le fait même, devenu *tridermique*.

L'espace didermique peut être divisé en plusieurs parties : une première située à la périphérie du mésoderme, est la *zone vitelline* (1): une deuxième, encadrée complètement par

1. Voir fig. 1 (en couleurs hors texte) la région périphérique privée de rouge, autour de l'ellipse pointillée.

le mésoderme, respecté tout d'abord par l'envahissement de ce feuillet, a été dénommée *proamnios* (1). Ce substantif est une création de *van Beneden et Julin*, datant de leur mémoire paru en 1884. Il exprime :

1° Les rapports topographiques de cette région qui, placée en avant de l'amnios vrai, ferme la partie antérieure de la cavité amniotique.

2° Son existence éphémère et son remplacement par l'amnios.

Le proamnios était connu avant 1884, mais il n'avait pas reçu de nom propre. En particulier en 1881 les coupes de His et, en 1883, celles de Uskow montrent bien un espace dépourvu de mésoderme, entourant la partie céphalique de l'embryon; en cette même année 1883, Strahl dessine et décrit cette région, mais il ne lui impose pas de nom, enfin van Beneden et Julin emploient tout d'abord le terme : bande didermique semi-circulaire.

Il serait désirable que l'homme seul fût l'objet des recherches destinées à une thèse de doctorat en médecine; malheureusement les embryons humains à ces stades précoces sont trop rares pour former les éléments suffisants d'une vue d'ensemble : ceci dit pour expliquer et excuser les fréquentes incursions dans le domaine de la Zoologie.

Mode de formation du proamnios. — Chez le *lapin*, le proamnios se forme de la façon suivante, d'après les traités d'embryologie classiques (Hertwig, Kölliker, Tourneux, Gegenbaüer, etc., pour ne citer que les principaux) et surtout d'après le mémoire de Ravn, paru en 1895 (arch. von His).

Le mésoderme progresse tout d'abord à peu près régulièrement en ses différents points à partir de la ligne primitive, de façon que, si l'on considère sa ligne d'envahissement antérieure, on la voit dessiner, en quelque sorte, un front de bandière régulier. Mais, lorsque le mésoderme a gagné des

1. Voir fig. 1 (en couleurs) l'espace marqué Pr.

points situés au même niveau et marqués A et A' dans les figures et les schémas (1), cette régularité cesse; en ces deux points l'envahissement mésodermique est annihilé, sans subir cependant de ralentissement dans les autres. La conséquence directe de ce phénomène est que la zone vitelline va se découper en deux languettes (ayant chacune respectivement leur origine en A et en A') qui auront un allongement continu, malgré l'immobilité de ces points. Ainsi l'on voit une scie verticale, immobile dans un plan horizontal, produire cependant dans ce plan un trait de section, dû préci-

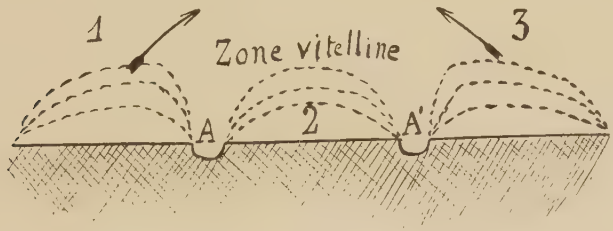

Sch: I.

sément à un égal déplacement de la pièce à scier. Et alors, on pourra dire : l'espace dépourvu de mésoderme est semblable à une mer qui envoie deux golfes A et A' à l'intérieur des terres (l'espace tridermique, en l'espèce) lesquelles émettent, par le fait même, trois caps: un médian, entre les deux golfes, et deux latéraux, l'un à gauche de A, l'autre à droite de A'. Voir le schéma ci-contre, où le trait plein indique la ligne d'envahissement encore droite, et le pointillé la formation des caps. Ces dernières sont classiquement plutôt appelées des cornes.

Bientôt la corne médiane cesse de progresser et se termine en avant par une ligne *demi-circulaire;* les cornes latérales continuent leur mouvement d'expansion antérieure,

1. Voir fig. 1, 2, 3, 4, (en couleurs) et schémas I et II.

mais peu à peu inclinent chacune leur axe vers la ligne médiane, de telle sorte que leur bord interne décrive une courbe concentrique à la limite antérieure de la corne médiane. Le résultat de ce mouvement de conversion est naturellement la rencontre, en avant de la corne médiane, des cornes latérales, qui, du reste, finissent par se souder par les parties de leur bord en contact et se fusionner complètement dans la suite.

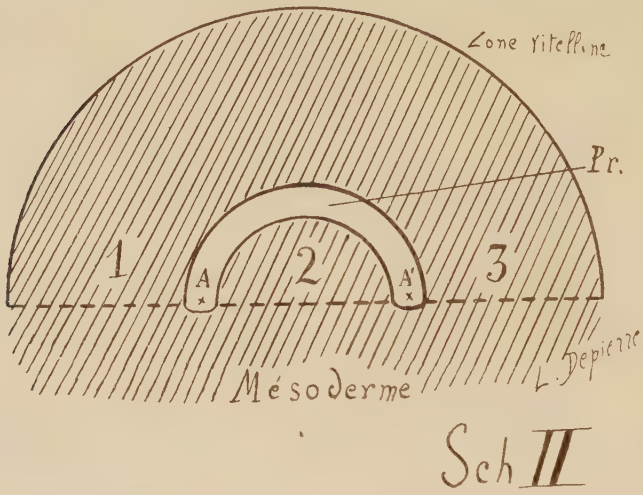

Il s'en suit que l'espace précédemment formé des deux golfes est maintenant devenu un lac intérieur séparé de la mer, c'est-à-dire de la zone vitelline. Ce lac, à deux prolongements postérieurs, *entièrement entouré de mésoderme*, est le *proamnios*, et ainsi il possède bien les caractères énoncés ci-dessus. Ses limites sont : en arrière, une ligne demi-circulaire : le bord antérieur de la corne médiane ; en avant et latéralement : les bords internes des deux cornes latérales, maintenant réunies, qui, par suite de leur fusion antérieure, représentent encore une ligne demi-circulaire. Voir schéma II. (pr = proamnios ; 1, 2, 3 = les trois cornes primitives).

Van Beneden et Julin (1884) (1) et *Ravn* (1895) ont spécialement étudié au point de vue du proamnios les embryons les moins âgés. Le plus jeune embryon de lapin examiné par eux était pourvu de *trois paires de protovertèbres,* et son proamnios était circonscrit par deux arcs de cercle concentriques et presque en contact aux points A et A'; ce qui restreignait l'espace didermique à l'état presque *linéaire,* dont la lune, dans ses premiers jours, offre une saisissante image: les cornes de la lune dans cet état marquent les extrémités du proamnios, ses prolongements, indiqués par A et A'.

A *5 paires de protovertèbres* (d'après Van Beneden et Julin, et Ravn) les arcs de cercle entre lesquels se trouve le proamnios ne sont déjà plus *concentriques;* la lune commence à vieillir ; elle est vers son premier quartier. Finalement, on arrive à l'embryon de *7 protovertèbres* (2) où l'on voit une distance relativement grande entre les deux arcs de cercle qui limitent le proamnios, si bien que ce dernier acquiert une notable *largeur* et qu'il devient comparable à un *croissant turc,* comme l'a décrit Ravn (1895) (3).

Il est bon de faire remarquer dès à présent que la classification des embryons d'après le nombre de leurs protovertèbres n'est pas absolue et que ceux *du même âge* peuvent très bien avoir un nombre de protovertèbres *différent.* La longueur de l'embryon n'est pas une meilleure indication, elle est excessivement variable. Si j'emploie telle ou telle classification, c'est parce qu'elle m'est imposée par les auteurs qui se sont occupés de ces questions et ont fait des recherches personnelles sur ce sujet. Pour moi, faisant l'office de compilateur et d'artisan de synthèses, il m'est impossible de m'affranchir

1. Les dates sont en quelque sorte les n^os^ d'ordre des sources, puisqu'elles sont placées par ordre chronologique à la bibliographie.

2. C'est-à-dire 7 *paires* de protovertèbres, et souvent on verra ainsi dans cette thèse le mot : protovertèbre pris pour paire de protovertèbres.

3. Voir la fig. 1 (en couleurs) pr. dépourvue de couleur rouge. Par suite du développement des différents tissus, le proamnios arrive à encadrer un tiers de la longueur de l'embryon (Brachet).

complètement des données fournies par les investigateurs qui m'ont précédé (1).

Une question qui se pose maintenant est celle de savoir la distance qui sépare l'un de l'autre les deux feuillets du proamnios, c'est-à-dire l'endoderme et l'ectoderme. Cette distance est-elle réelle — nulle — ou même y a-t-il adhérence intime? Il est bien difficile de conclure, car les auteurs ne s'accordent pas toujours à ce sujet, et la raison en est l'action variable des réactifs qui modifient et transforment l'état primitif et naturel des formations embryonnaires.

Mais le mésoderme est le feuillet qui se *clive*, c'est-à-dire se divise en deux couches ou lames : 1° *d'une part*, le feuillet superficiel (de Tourneux) [feuillet cutané primitif — couche musculaire (de von Baer) — lame musculaire supérieure (de His) — feuillet musculo-cutané] qui, s'unissant à la face profonde de l'ectoderme forme, avec lui, la *somatopleure* de Balfour ou lame somatique; et 2° d'autre part, le feuillet profond (de Tourneux) [feuillet fibro-intestinal — lame vasculaire — lame musculaire inférieure (de His)] qui, uni à l'endoderme, constitue la splanchnopleure (de Balfour) ou lame splanchnique. Entre ces deux lamen est le *cœlome*, ou *cavité générale du corps*.

Le cœlome étant la cavité propre du mésoderme, est toujours séparé, par une portion de ce feuillet, des autres tissus (au moins primitivement)— par conséquent, il n'atteint *jamais*

1. Pour le même développement on observe parfois des écarts de plus d'une demi-journée d'âge. C'est ainsi que Uskow dessine un embryon de lapin qu'il déclare âgé de neuf jours et cependant en tout comparable à un embryon de lapin déjà étudié par His auparavant comme ayant seulement huit jours. — Une raison de ceci est que nous ne connaissons pas le moment exact de la fécondation et que Leeuvenkœck a constaté des spermatozoïdes mobiles dans l'uterus et les trompes d'une chienne (par conséquent encore fécondants) plus de trois heures après la copulation, et Bischoff, Prévot, Dumas ont observé le même phénomène chez la chienne, la lapine, non pas trois heures, mais jusque six et huit jours après la copulation. (Mathias Duval). Mais habituellement on peut dire que les premières protovertèbres apparaissent vers la fin du septième jour chez le lapin.

le proamnios, seulement didermique, mais en reste séparé par une bande de mésoderme non clivée, qui demeure indivise.

Par suite, l'on comprend l'importance de l'existence et de la forme du proamnios pour la configuration et les rapports des cavités cœlomiques, puisqu'il limite le mésoderme, condition première de leur existence.

Le proamnios, en effet, par le simple fait de son existence, détermine l'apparition de la bande mésodermique indivise, non clivée, qui l'enserre comme le fait une bague par rapport à un doigt, et contre laquelle vient buter le clivage qui engendre les cavités cœlomiques. Cette bande a naturellement une forme semblable à celle du proamnios et peut être représentée, à ce stade, par la coupe d'un cuir embouti ou celle d'une sonde intra-utérine de Budin, autrement dit présente l'image de deux U emboîtés l'un dans l'autre. — Dans sa concavité, à l'intérieur du proamnios, est circonscrite une partie spécialisée du cœlome qui n'est autre que la *cavité pariétale :* cette expression a été inventée par His; elle a un certain nombre de synonymes dont ce n'est pas le moment de faire l'énumération ni la critique (1). Or cette bande mésodermique solidaire du proamnios subit toutes ses fluctuations et finalement sert de point d'attache ventrale du diaphragme, mais cette question n'est pas à envisager présentement: elle le sera plus loin (2).

Les tissus formés sur la vésicule germinative (de Ravn), c'est-à-dire la vésicule blastodermique, sont les uns *embryonnaires,* les autres *extra-embryonnaires,* et un simple sillon sépare les premiers des seconds. Ce sillon est divisible en deux moitiés, symétriquement disposées par rapport à l'axe médian (représenté matériellement par la ligne primitive et son prolongement, la gouttière médullaire) dont elles s'éloignent peu à peu. Or, le déplacement de ce sillon, formant la

1. Voir le début du chapitre II.

2. Voir chapitre VI.

limite de l'embryon, cesse nécessairement au bord interne en fer à cheval du proamnios, par suite de l'impossibilité de l'incorporation, à l'embryon, d'une région dépourvue de mésoderme.

D'où l'on voit immédiatement :

1° Que la cavité pariétale est bientôt entièrement embryonnaire, par suite de sa délimitation par le bord interne du proamnios.

2° Que le cœlome qui contourne le bord externe du proamnios est annexiel, extra-embryonnaire et rien qu'annexiel; c'est la région appelée par Ravn : cœlome péricéphalique extra-embryonnaire.

3° Que le cœlome, caudalement situé par rapport aux cornes du proamnios, en arrière de A et A', est embryonnaire dans ses parties internes, extra-embryonnaire dans les autres, si bien que la seule limite entre les premières et les secondes est l'existence du sillon, lequel n'est nullement un obstacle pour passer des unes aux autres. Cette région du cœlome représente les *cavités du tronc*.

En somme, les cavités du tronc sont une sorte de carrefour se prolongeant cranialement dans le reste du cœlome : si l'on prend la voie interne, on reste dans le cœlome embryonnaire, et, si on suit la voie externe, on passe en dehors du proamnios, on est extra-embryonnaire (1), dans le cœlome péricéphalique.

Et ces deux voies dirigées vers la tête : la première embryonnaire et la seconde extra-embryonnaire, sont séparées l'une de l'autre par une sorte de cloison qui comprend : 1° la bande mésodermique indivise qui borde *intérieurement* le proamnios ; — 2° le *proamnios* lui-même; — 3° la bande mésodermique non clivée qui circonscrit *extérieurement* le proamnios.

1. Voir fig. 2 (en couleurs) où cette bifurcation est particulièrement nette. Considérer aussi fig. 1, 3, 4.

Or la bande mésodermique interne et la bande mésodermique externe se réunissent au niveau des cornes du proamnios en A et A' sous un angle dièdre ouvert cranialement (1). — Cet angle, vu par son sommet, donne l'impression d'une pile de pont contre laquelle vient se diviser le courant d'une rivière. En amont, le courant est unique : il représente le cœlome commun (embryonnaire et extra-embryonnaire) au niveau des piles du pont, on a deux bras de rivière : l'un interne qui est l'image du cœlome embryonnaire : cavité pariétale, l'autre externe, figurant le cœlome extra-embryonnaire dans sa portion péricéphalique (2).

Cependant le cœlome est divisé en une partie droite et en une partie gauche, et sur la plus grande longueur de l'embryon cette division n'est pas seulement fictive, elle est constituée par l'existence d'une vaste lame mésodermique indivise, qui représente une sorte de très large et très longue pile de pont. Cette lame que le clivage a toujours respectée persistera, en partie au moins, comme union de la splanchnopleure à la somatopleure dorsale, c'est-à-dire du tube digestif à la paroi dorsale du corps. En cette qualité elle jouera le rôle de mésentère dorsal et entrera dans la constitution du diaphragme lui-même, d'où la raison de sa mention ici; Von Baer l'a nommée *lame mésentérique*, Remak : lame médiane ou moyenne, Balfour : masse cellulaire intermédiaire, His : *pièce radiculaire :* c'est la désignation qui sera conservée dans la suite de cet opuscule (3).

La pièce radiculaire doit son origine à la loi de symétrie qui régit les premiers phénomènes du développement et fait que les ébauches du cœlome, elles aussi, apparaissent sous forme de cavités paires situées l'une à droite et l'autre à gauche et à égale distance de l'axe médian. On remarquera

1. Voir fig. 1 et 3 (en couleurs) A et A'.

2. Voir fig. 2 (en couleurs).

3. Voir sa section transversale fig. 2 (en couleurs) P. rad. On la voit aussi dans les fig. 1 et 3 entourant la moelle.

du reste que sont symétriques par rapport à l'axe médian non seulement le cœlome, mais la gouttière médullaire, la ligne primitive, le proamnios, les cloisons mésodermiques qui le bordent.

La pièce radiculaire donne naissance à la tête dans sa partie antérieure. Mais cette tête n'est pas en contact avec le proamnios: un espace assez considérable les sépare, lequel lui-même est rapidement envahi par le clivage.

Cette partie de cœlome entre la tête et le proamnios est en continuité, sans ligne de démarcation, avec les ébauches paires de la cavité pariétale, situées à droite et à gauche du plan de symétrie. Ses rapports topographiques lui ont valu les noms de : *zone péricéphalique de la cavité pariétale*, portion péricéphalique du cœlome embryonnaire (Ravn), expressions en tous cas plus compréhensives que celle de : cœlome péricéphalique (Fleischmann) qui peut prêter à confusion, à cause de l'existence d'un cœlome péricéphalique extra-embryonnaire en avant du proamnios (1).

Ainsi la cavité pariétale totale a la forme d'un fer à cheval, c'est-à-dire est composée de trois parties :

Deux longitudinales parallèles : les *ductus communicans* (de Ravn) qui se continuent avec les cavités du tronc — et une partie transversale qui les unit par un trajet arqué : *portion péricéphalique du cœlome embryonnaire*. Elle apparaît donc comme une demi-lune pleine, dont la partie centrale serait retranchée, ou comme une sorte de limbe coiffant la partie céphalique de la pièce radiculaire (2).

On a comparé aussi le proamnios du lapin à un fer à cheval, à branches effilées caudalement, il est vrai, et on y a distingué trois régions : 1° deux branches latérales sensiblement parallèles entre elles; — 2° une pièce médiane, antérieure, reliant les deux autres en décrivant un arc de cercle

1. Voir fig. 1 et 2 (en couleurs).

2. Voir fig. 1.

à convexité antérieure. Cette vue est théorique, elle n'a pas été constatée par l'examen direct; mais elle n'est pas arbitraire, car les régions distinguées ne paraissent pas être toutes trois d'égale valeur. En effet, *Robinson* considère comme proamnios seulement la partie antérieure médiane, et de fait, si elle n'est jamais absente lorsqu'on rencontre les deux autres, on la voit parfois exister seule, sans trace des parties latérales; de plus, son mode de formation est partout identique; elle est due à un arrêt du mésoderme, qui la contourne et découpe une île endodermo-ectodermique, sans jamais pénétrer à son intérieur, tandis que, pour les parties latérales, cette dernière proposition n'est pas toujours vérifiée.

Quelques types de proamnios. — Le proamnios du *poulet* correspond à la description de Robinson : il n'a pas de branches latérales et est réduit à la pièce médiane antérieure. Son mode de formation, d'après Ravn (1896) est le même que celui du lapin; les branches latérales de ce dernier étant mises à part. Voici, très résumée, l'évolution des tissus dans cette région chez le *poulet :* Le mésoderme émet aussi des cornes, mais leur nombre est réduit à deux; ces cornes représentent les deux latérales du lapin, mais à cause de l'absence de la médiane, elles sont en contact par leur bord interne au moment de leur apparition; elles s'éloignent peu à peu l'une de l'autre par le fait de leur progression en avant, puis lorsqu'elles sont arrivées à un certain niveau, elles convergent alors l'une vers l'autre, arrivent au contact plus en avant et se fusionnent finalement, comme chez le lapin. Il en résulte que l'espace circonscrit par elles, c'est-à-dire la proamnios, a une forme comparable à celle d'un losange dont les côtés antérieurs seraient plus courts que les côtés postérieurs et dont les angles auraient été arrondis (Ravn); mais cet aspect rappelle bien plutôt un ovale dont la grosse extrémité serait antérieure et la petite postérieure.

Voir le schéma III ci-contre où les traits pleins marquent le losange et le pointillé l'ovale inscrit à son intérieur.

L'observation fait voir que ces phénomènes commencés à la 27e heure de l'incubation sont terminés à la 42e heure, au moins d'après le témoignage de Ravn.

Mais, si le proamnios est ovalaire, il manque naturellement de bras postérieurs, il est réduit à sa partie médiane et ne peut plus enserrer et délimiter, embrasser, pourrait-on dire, une région du cœlome qui, par ce seul fait, était spécialisée,

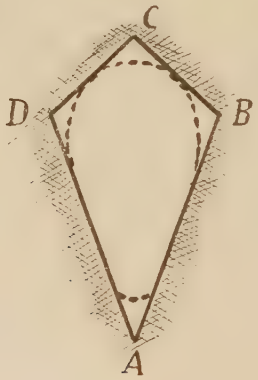

Sch. III.

ainsi que cela a été montré pour le lapin. La cavité pariétale du poulet ne se distingue donc plus des cavités du tronc par sa fermeture latérale; toutes les cavités cœlomiques de cet animal sont ouvertes latéralement et ce n'est pas par ce caractère que l'on peut établir entre elles une distinction.

Or, si la partie médiane, antérieure, du proamnios a un mode de formation toujours semblable dans les diverses espèces animales qui en sont pourvues, il n'en est pas de même pour ses branches latérales, postérieures. Et en effet, tandis que chez les *mammifères*, ainsi qu'on l'a vu, ces branches posérieures sont dues, comme la portion médiane,

à l'existence d'un territoire réservé dans l'envahissement mésodermique, chez d'autres animaux, tels le *lézard*, d'après Strahl et Carius (1889), l'*opossum* selon Selenka (1886) elles apparaissent seulement par suite de la disparition du mésoderme précédemment formé en ces points et de l'*accolement secondaire* de l'endoderme et de l'ectoderme, non séparés maintenant par le troisième feuillet qui a été résorbé.

On peut donc concréter et synthétiser de la façon suivante la marche des phénomènes ci-dessus. Les parties *primitives* du proamnios sont semblables à des régions qui, dans le forage d'une galerie de mine sont respectées et constituent par le fait même des piliers de soutènement entourés par la galerie. Les parties *secondaires* représentent, au contraire, des éboulements survenus à l'intérieur de la galerie, qui existait auparavant dans cet endroit. Dans l'un et l'autre cas, le passage direct est obstrué : il y a un obstacle qu'il faut contourner; mais dans le premier cas, il en a toujours été ainsi ; dans le second, cet état est dû à un accident consécutif.

Cependant il existe toute une catégorie d'animaux, tel le cobaye (Strahl et Carius), qui sont dépourvus de toute trace de proamnios apparent, et qui cependant possèdent une cavité pariétale fermée latéralement. Cette fermeture latérale comprend uniquement du mésoderme et est constituée par ce que Strahl appelle : *lames intermédiaires externes* et Bonnet les ponts mésenchymateux. Quelle est la raison de leur existence ? On ne peut plus parler d'extrême limite du mésoderme, comme lorsqu'il y a interruption de ce feuillet à l'endroit du proamnios. Mais Ravn veut trouver la raison d'être de ces lames intermédiaires externes, et il pense que pour les expliquer on doit admettre une région où véritablement manque le mésoderme, c'est-à-dire l'existence d'un proamnios, mais invisible pour nos moyens actuels d'investigation. Les réflexions suivantes ne me paraissent pas inutiles pour l'éclaircissement de cette théorie.

Les bandes mésodermiques non clivées, qui bordent le pro-

amnios, sont évidemment distantes l'une de l'autre de toute la largeur de cet espace didermique. Par conséquent, s'il se rétrécit d'une certaine quantité, elles se rapprochent d'autant; s'il est réduit à l'état linéaire, elles s'affrontent; s'il disparaît enfin, elles entrent en contact intime, et la ligne de leur union peut même n'être plus reconnaissable; c'est alors l'état des lames intermédiaires externes (de Strahl et Carius). Ou, si l'on reprend la comparaison de la bague, enserrant le proamnios, comme elle le fait pour le doigt, on peut supposer qu'on applique à cette bague deux forces égales et opposées, suffisantes pour lui faire changer sa courbure. Sous l'action de ces forces, la bague perd sa forme circulaire, cylindroïde, et prend peu à peu celle d'une ellipse dont le petit diamètre relie les points d'application des forces. Ce petit diamètre décroît de plus en plus jusqu'à être réduit à zéro, autrement dit jusqu'à l'accolement des deux moitiés de l'ellipse, devenues maintenant deux lignes droites. Si l'on se représente une coupe transversale, passant à travers le proamnios (1), on suit facilement la succession des phénomènes : au début, en partant de l'axe médian, on a successivement : le cœlome — la bande mésodermique interne — le proamnios — la bande mésodermique externe — le cœlome. Lorsque le proamnios a disparu on a seulement : le cœlome — la bande mésodermique interne — la bande mésodermique externe — le cœlome. Et enfin : le cœlome — une bande mésodermique unique (ou lame intermédiaire) — le cœlome.

Or cette théorie repose sur des faits observés. En effet, les auteurs qui s'étaient occupés de la *souris*, à ce point de vue, ayant publié des résultats contradictoires, Ravn voulut lui-même élucider la question (1895). Il constata : 1° que certaines coupes montraient une cavité pariétale fermée latéralement, en même temps qu'une absence complète de proamnios :

1. Voir fig. 4 (en couleurs). Cette figure montre une section sagittale du proamnios, mais peut servir quand même pour la démonstration ; car le proamnios est en fer à cheval. Voir aussi fig. 5 (en couleurs).

seule la disposition des noyaux pourrait faire songer que la lame intermédiaire ici constatée serait due à l'accolement de deux bandes mésodermiques distinctes; 2° que des coupes d'embryons plus développés montraient une fente séparant l'une de l'autre ces deux bandes mésodermiques; mais cette fente serait toujours très étroite et ne serait pas comparable au proamnios du lapin, car à son intérieur on rencontre des îlots mésodermiques isolés. Mais alors, se dit Ravn, si des animaux tels que la souris, possédant une ébauche proamniotique, sont passés par un état où cette ébauche était invisible, linéaire, il est permis de supposer que cet état, transitoire chez eux, est resté permanent chez d'autres. Donc la fermeture latérale primitive de la cavité pariétale, c'est-à-dire la première cloison subdivisant le cœlome, est due au proamnios, précisément parce qu'il est une coupure, une interruption du mésoderme : que cette coupure soit large, nettement visible (tel se comporte le lapin) ou qu'elle soit linéaire, non constatable par nos moyens d'investigation actuels (ainsi se présente le cobaye).

Quant à l'*homme,* c'est surtout pour lui qu'il serait intéressant de savoir par quoi et comment est délimitée sa cavité pariétale et par le fait de connaître dans quelle catégorie il doit être rangé. Malheureusement les recherches faites sur les embryons humains des tout premiers stades ne sont pas encore assez nombreuses pour asseoir un jugement définitif. En effet, il n'y a guère dans la science que les embryons humains très jeunes de Warton-Jones, de Breus, de Mall (26 jours), de Selenka, de Spée (VH-gle), de Reichert; dans aucun on ne voit trace de proamnios. Mais cette absence du proamnios peut se constater avec la présence de lames intermédiaires externes, de ponts mésenchymateux, tels que les comprend Bonnet, et par suite l'homme se rapprocherait du cobaye (décrit par Strahl et Carius) — ou bien non seulement le proamnios est absent, mais aussi avec lui toute adhérence latérale de la splanchnopleure et de la somato-

pleure au bord de la cavité pariétale; par conséquent : « la cavité péricardique serait chez l'homme un prolongement du cœlome extra-embryonnaire dans le corps de l'embryon. » (Brachet).

La première opinion se déduit du texte et des figures des embryons humains de Spée (1889), mesurant $1^{mm}54$ de long; de Keibel (1890), long de 1^{mm}; de Spée (1896), long de $0^{mm}37$. Dans ce premier embryon de Spée, gle, on voit deux ébauches paires et symétriques de la cavité pariétale, séparées très nettement du cœlome extra-embryonnaire par une bande de mésoderme non clivée, sans aucune trace de proamnios.

La seconde opinion est celle exprimée par Mall (1891) déclarant que chez l'homme la cavité pariétale se sépare du cœlome extra-embryonnaire par un *accolement secondaire* des deux lames mésodermiques; mais Brachet ne paraît pas convaincu de la réalité de ce processus.

De toutes les recherches entreprises sur cette question du proamnios, on voit qu'en somme les animaux peuvent être rangés en plusieurs catégories :

1° Ceux dont le proamnios a été constaté et jamais contesté : tels sont le poulet (d'après Ravn), les reptiles (d'après Strahl et Carius), le chien (d'après Mitsukuri de Tokio, Japon).

2° Ceux chez lesquels on n'a pas encore constaté la présence du proamnios. Ainsi sont la brebis (d'après Bonnet), l'homme (d'après Spée, Keibel, Mall.)

3° Ceux pour lesquels les figures et les descriptions publiées font voir tantôt un proamnios, tantôt son absence complète. C'est ainsi, par exemple, que le lapin est vu avec un proamnios par van Beneden et Julin et sans proamnios par Strahl et Carius; que l'opossum est décrit avec un proamnios par Selenka et, par le même Selenka, mais dans une autre publication, sans proamnios; que la souris possède un proamnios, suivant Robinson, et en est totalement dépourvue, suivant Selenka. Cependant, afin de faire dispa-

raître quelque peu l'opposition réelle qui existe entre ces diverses conclusions, ne pourrait-on pas faire remarquer que souvent les différents embryons du même animal étudié ne sont pas arrivés exactement au même stade de développement, malgré l'égalité de leur âge, parfois; ainsi les résultats seraient concordants si l'on disait que le proamnios était primitivement linéaire, et se développait en surface seulement chez certains animaux (théorie de Ravn pour l'embryon de souris) et même pouvait régresser et disparaître momentanément pour devenir visible dans la suite: en effet, Uskow dessine et décrit un embryon de lapin de 4 protovertèbres possédant un véritable proamnios (bien qu'il ne donne pas de nom propre à cet espace didermique) — puis un embryon du même animal pourvu de 7 protovertèbres, absolument privé de tout proamnios par suite de l'envahissement du mésoderme; — enfin un embryon de lapin âgé de 9 jours et pourvu d'un véritable proamnios, partiel cependant, et dû à la disparition localisée du mésoderme.

4° On pourrait, il est vrai, faire une quatrième catégorie dans laquelle on rangerait les animaux pour lesquels le peu de clarté des descriptions ne permet pas d'affirmer si réellement ils possèdent ou ne possèdent pas un proamnios visible: tel serait le chat décrit par Fleischmann.

Le tableau ci-joint donne une vue d'ensemble de la question; les deux colonnes de droite indiquent l'une l'existence du proamnios, la seconde son absence.

Mais, si tous les proamnios sont passés par l'état linéaire, pourquoi les uns acquièrent-ils une grande largeur, prenant la forme d'une véritable demi-lune très peu échancrée, tandis que d'autres demeurent étroits comme la lune tout au début de son premier quartier?

On a invoqué, comme raison de l'accroissement du proamnios, la plongée de la tête de l'embryon dans la vésicule blastodermique, forçant ainsi le proamnios à se distendre. Et, de fait, le lapin, en effectuant ce mouvement, se coiffe

DATE	AUTEURS	ANIMAUX ÉTUDIÉS	ONT UN PROAMNIOS	N'ONT PAS DE PROAMNIOS
1883	Uskow	lapin { 4 prot.	+	
		lapin { 7 prot.		+
		lapin { 9 jours	+	
id.	Strahl	lézard	+	
id.	Selenka	rat et souris		+
			Reçoit seulement	*un nom*
1884	Van Beneden et Julin	lapin	+	
id.	Strahl	lézard	+	
id.	Hoffmann	serpent	+	
1886	Heape	taupe	+	
id.	Selenka	opossum	+	
id.	Ravn	poulet	+	
1887	Fleischmann	chien et renard	+	
id.	Fleischmann	chat	+	
1888	Keibel	hérisson	+	
id.	Hubrecht	id.	+	
1889	Spée	homme		+
id.	Fleischmann	chat	+	
id.	Strahl et Carius	cobaye, lapin		+
id.	Bonnet	brebis		+
1890	Fleischmann	écureuil	+	
id.	Keibel	homme		+
id.	Selenka	singe		+
id.	id.	homme		+
id.	Mitsukuri	tortue	+	
id.	Shore et Pickering	poulet	+	
1891	Mall	homme		+
id.	Mitsukuri	tortue [souris	+	
id.	Selenka	marsupiaux, opossum		+
1892	Fisérius	écureuil	+	
1894	Hubrecht	hérisson	+	
id.	Robinson	rat et souris	+	
1895	Ravn	souris	?	
id.	Ravn	lapin	+	
1896	Spée	homme		+
1900	Mall	homme		+

du proamnios qui est devenu très large. Mais, alors, comment expliquer *d'une part* que la brebis plonge dans la vésicule blastodermique, comme le lapin, et cependant ne possède *pas de proamnios,* d'après Bonnet — et d'*autre part,* que des embryons ne plongeant pas dans la vésicule blastodermique (par suite de l'inversion de leurs feuillets) les uns ont un proamnios à peine visible, comme l'est celui de la souris (Ravn), les autres ont un très large proamnios; tel se comporte le campagnol (d'après Fleischmann)? Si la raison du proamnios et de son développement résidait uniquement dans la disposition des feuillets embryonnaires : inversion ou non inversion, tous les animaux ayant même disposition de leurs feuillets devraient avoir un proamnios semblable. Or il n'en est rien, c'est pourquoi je termine en disant avec Ravn : « la cause première du proamnios et de son accroissement m'est inconnue. »

CHAPITRE II

LES PREMIERS RUDIMENTS DU DIAPHRAGME

Ainsi, dans le chapitre premier, *les seules cloisons primitives* examinées sont :

1° Celles qui, situées à l'extrême limite du mésoderme embryonnaire, longent le bord interne du proamnios (visible ou invisible) (1).

2° Celles par lesquelles passe l'axe médian de l'embryon étalé : pièce radiculaire (de His), ou mésentère dorsal primitif (2).

Elles délimitent et circonscrivent la cavité pariétale (de His), qui, par suite, a la forme d'un fer à cheval; mais elles n'obturent pas caudalement ses branches latérales ou canaux communicants (de Ravn) (3).

Il existe donc d'*autres cloisons* qui ferment ces canaux communicants et isolent complètement la cavité pariétale du reste du cœlome, autrement dit entrent dans la constitution du diaphragme.

1. Voir fig. 3 (en couleurs hors texte) la bande marquée 1. Considérer aussi les fig. 4 (en couleurs) et fig. A (en noir).

2. Voir fig. 2 (en couleurs). Prad. et fig. 1 (en couleurs) où l'on voit du méso derme non clivé entourant la moelle.

3. Voir fig. 1, 2, 3 (en couleurs), dans lesquelles le cœlome embryonnaire au niveau des points A et A' n'est interrompu par aucune cloison.

Quel est leur mode d'apparition? Sont-elles *primitives*, comme les premières, dont l'existence nécessaire n'a été contestée à aucune période du développement? ou *secondaires*, apparues à l'endroit même où le cœlome avait précédemment été déjà constaté?

Les réponses varient suivant les auteurs et seront précisément examinées dans ce chapitre.

Par le fait, nous entrons dans l'étude de l'embryon lui-même et de ses cavités; aussi est-il bon de définir exactement le sens des expressions qui seront désormais employées. En effet : certains ne distinguent pas, dans les attitudes des diverses parties du corps, l'état embryonnaire de l'état adulte, et pour eux l'homme a *toujours* la tête en haut, le lapin *toujours* la tête en avant. — D'autres décrivent l'embryon comme couché sur la vésicule blastodermique, et qu'il soit homme ou lapin, lui attribuent les mêmes adjectifs.

C'est pourquoi, à l'exemple de Ravn, il me paraît plus rationnel de ne pas employer des termes qui marquent des directions dans l'espace, mais de prendre des expressions qui expriment seulement des rapports avec des parties permanentes de l'embryon lui-même, en sorte que, malgré ses changements de position, elles restent constamment vérifiées.

Donc, dans la suite de cette thèse (en dehors des citations, naturellement).

Au lieu de en avant,	dans le sens de	antérieur,	du côté	du ventre,	on verra le mot	*ventral*
» en arrière,	» »	postérieur,	»	dos,	» »	*dorsal*
» en haut,	» »	supérieur,	»	tête,	» »	*crânial*
» en bas,	» »	inférieur,	»	queue	» »	*caudal*

Les adjectifs : central, médian, interne seront considérés comme de même valeur.
» périphérique, latéral, externe » » » »

Pour les annexes, on conservera les mots : en avant, en arrière, précisément parce que leurs rapports avec la tête ne demeurent pas fixes.

Le tableau ci-contre montre la concordance de certains termes employés par les divers auteurs.

Or la raison de ces variations dans les désignations doit

	EXPRESSIONS D'ÉGALE VALEUR	NOMS DES AUTEURS	
Synonymes	Cavité cardiaque	Remak	Région encadrée par le proamnios, donc fermée sur ses côtés
	Cavité pariétale	His	
	Cavité cervicale	Kölliker	
	Cavité péricardique	Cadiat	
	Cavité péricardique primitive	Uskow	
	Vésicule amnio-cardiaque	Minot	
Synonymes	Lame musculaire animale ventrale	His	
	Lame pariétale ventrale	His	
	Lame précardiale	His	
	Plaque cervicale	Remak	
	Feuillet fibro cutané	Kolliker	
	Membrane ectosplanchnique	Tourneux	
Synonymes	Lame musculaire animale dorsale	His	
	Lame pariétale dorsale	His	
	Couche fibreuse de l'intestin antérieur	Remak	
	Feuillet fibro-intestinal	Kölliker	
Synonymes	Cavités du tronc	His	Région dépourvue de proamnios, donc ouverte latéralement
	Cavité pleuropéritonéale commune	Uskow	
	Fentes pleuropéritonéales (poulet)	Cadiat	
	Gouttières pleuropéritonéales	Brachet	
Synon.	Lame musculaire végétative ventrale	His	
	Feuillet fibro-cutané	Remak	
Synon.	Lame musculaire végétative dorsale	His	
	Feuillet fibro-intestinal	Remak	

être recherchée dans le désir qu'avait chacun d'exprimer plus exactement la réalité.

Ainsi Remak avait employé l'expression : cavité cardiaque; mais, a-t-on remarqué, ce terme ne permet pas la distinction entre la cavité endocardique et la cavité péricardique. C'est pourquoi Kölliker propose : cavité cervicale et His : cavité pariétale, en même temps que Cadiat emploie les mots : cavité péricardique (1879). Or His rejette le terme : cavité cervicale, car, dit-il, cette cavité est bien tout d'abord près de la tête « postcéphalique » et descend dans le thorax en passant par la région cervicale, cependant à cette époque le cou n'est pas encore formé, puisqu'il se caractérise précisément par l'absence de cavité cœlomique. L'expression : cavité pariétale, créée par His, dans sa description de l'embryon de poulet tient à la conception spéciale qu'il avait des tissus embryonnaires; pour lui, la partie crâniale, par rapport au diaphragme, y compris ce muscle, est constituée par des tissus musculaires *animaux* ou *pariétaux*, entre lesquels se trouve la cavité pariétale, tandis que toute l'extrémité caudale comprend seulement des tissus musculaires *végétatifs* et ont pour cœlome les cavités du tronc. Uskow a ajouté l'adjectif : primitif aux mots cavité péricardique, parce que cette dernière cavité diffère notablement de celle de l'adulte, surtout dans son extension relative.

Kölliker a employé, pour désigner les lames qui limitent la cavité pariétale précisément les termes dont se sert Remak pour la région du tronc. Cadiat parle de fente pleuropéritonéale, car il décrit les premières stades seulement du poulet, lequel ne possédant pas de branches latérales à son proamnios, à une cavité cœlomique ouverte latéralement tout le long du corps et semblable à une fente. Le terme pré-cardial ne préjuge rien quant à la nature des tissus, et est employé précisément pour marquer les rapports de la lame précardiale qui est située devant le cœur, plus ventrale que lui. La nature de cette lame est indiquée par le mot : ecto-splanchnique

(de Tourneux) lequel, s'il fait voir que ladite lame est une partie de la splanchnopleure au moment de son apparition, devient un contre-sens pour la suite de l'évolution.

Après cette digression, dont l'inutilité n'est pas notoire, il est nécessaire de revenir à l'examen des canaux communicants et au problème de leur fermeture caudale.

Nature du cloisonnement caudal des canaux communicants

Les canaux communicants, on l'a vu, sont simplement les parties paires du cœlome qui mettent en communication les cavités du tronc avec la partie impaire, médiane, de la cavité pariétale ou cavité pariétale proprement dite (de Ravn): par le seul fait qu'ils sont encadrés par le proamnios ils sont partie intégrante de la cavité pariétale, dont ils constituent des prolongements caudaux (His) (1).

Comme tout le cœlome, dont ils sont une division, ces canaux apparaissent par suite de la « séparation » (von Baer) de la splanchnopleure d'avec la somatopleure, qui, primitivement confondues formaient un bloc sans cavité intérieure. La conséqence immédiate de cette séparation est l'accroissement d'épaisseur totale du mésoderme, c'est-à-dire de la distance qui sépare sa face endodermique de sa face ectodermique.

Mais d'une part, si par suite d'obstacles fixes, le mésoderme ne peut ainsi s'accroître en épaisseur dans une certaine région, le clivage, né ailleurs, s'arrêtera aux limites mêmes de cette région, la contournera, et, par le fait, fera *apparaître* là une cloison dont le caractère *primitif* n'est pas contestable et dont la cause est bien différente cependant de l'existence du proamnios. (Voir chapitre premier.)

1. Voir fig. 1, 2, 3, 4, (en couleurs) dans lesquelles les canaux communicants, sans être désignés par des lettres spéciales, sont cependant bien caractérisés ; ils sont limités crânialement par l'extrémité de la pièce radiculaire, et caudalement par les cornes du proamnios A et A'.

D'autre part, si, dans un espace où le mésoderme a déjà gagné en épaisseur par le seul fait du clivage, quelque formation vient peu à peu la comprimer, le cœlome en ce point diminuera progressivement de hauteur, jusqu'à être réduit à zéro, autrement dit jusqu'à l'accolement de la splanchnopleure et de la somatopleure et formation d'une cloison dont le mode d'apparition est nettement *secondaire*. Mais là s'arrêtera l'action de l'agent de compression, le mésoderme ne réduisant son épaisseur que par diminution du cœlome et n'étant pas comprimé aux points où ce dernier a disparu.

On peut comparer les phénomènes précédents à l'action variable des branches d'un étau sur deux plaques métalliques flexibles parallèlement disposées.

1° Si l'étau a tout d'abord ses branches rapprochées, de façon à ce que les plaques serrées par elles, soient en contact, et si l'on essaie d'écarter ces plaques par l'introduction d'un coin, on créera entre elles une cavité, une sorte de cœlome; mais ce résultat, obtenu tout autour de l'étau, ne le sera pas entre les mors de ses branches, ou, par la persistance du contact primitif, on aura là une cloison *primitive*.

2° Si, au contraire, on applique l'étau sur des plaques précédemment écartées, et disposées comme les faces opposées d'une boîte creuse, le resserrement des branches de l'étau aura pour effet de faire ployer ces plaques jusqu'à ce qu'elles arrivent finalement au contact et forment ainsi une cloison à caractère nettement *secondaire*.

Or dans la région des canaux communicants de l'embryon, les mors de l'étau sont représentés : l'un, mobile, par les *veines omphalomésentérique*, — l'autre, fixe, par l'*ectoderme*, appuyé par les *tissus maternels*.

En somme, pour l'extrémité caudale des canaux communicants, la seule importante pour notre sujet, on peut dire que tout dépend, *en ce point*, de la succession de deux phénomènes : 1° l'apparition du cœlome; — 2° le développement des veines omphalomésentériques : ou l'écartement des pla-

ques — et le serrage de la branche mobile de l'étau. Si l'ordre que j'indique représente la succession réelle des phénomènes on dira que le cloisonnement et le diaphragme (au moins partiellement) est *secondaire*. Si le développement apparaît dans un ordre inverse, le diaphragme aura une partie primitive. La première opinion est celle exprimée par Ravn au sujet du lapin (1889), pour le poulet (1896); celle de Seessel pour le poulet, de Cadiat pour le poulet et le mouton (1879), de Faber pour l'homme (1878), de Remak. — La seconde est admise par von Baer (1837) pour le poulet, par Kölliker pour le lapin (1879), par Uskow pour le lapin (1883), par His pour le poulet (1868), pour le lapin (1881) et pour l'homme (1881).

Mais les divers auteurs, quand ils ont des conclusions semblables, n'ont pas des textes identiques, et voilà pourquoi il paraît utile de les comparer entre eux et, par ce moyen, de dégager des idées coordonnées et correspondant à la succession même des phénomènes du développement.

A. — ÉTUDE DU LAPIN.

Commençons par l'étude du lapin, qui est un mammifère, et par conséquent le plus proche de l'homme.

Mode d'apparition des cloisonnements primitifs d'après Uskow.

Le lapin a été spécialement étudié au point de vue de ses cloisonnements primitifs par Uskow (1883, Archiv. für Mikros. Anatomie). Suivant cet auteur, le cœlome naît loin de la tête par deux ébauches paires et symétriques, et gagne progressivement la région caudale, de telle sorte qu'il apparaît d'autant plus bas que l'on se dirige plus caudalement : ainsi, sur un embryon de 4 segments primordiaux ou paires de protovertèbres (le premier décrit), on voit le cœlome « en

forme de cylindre », ou de cercle sur des coupes, seulement dans sa partie crâniale, et, au contraire, il se présente sous l'aspect d' « une fente étroite » à son extrémité caudale, précisément dans la région où se fait l'envahissement du mésoderme. De plus, le cœlome est fréquemment interrompu par maints « cordons transversaux » qui unissent la splanchnopleure à la somatopleure et sont des « vestiges » de leur primitive union. Ces cordons transversaux, sortes de stalactites d'une grotte ou piliers de soutènement d'une galerie souterraine, sont en nombre qui varie en raison inverse de la hauteur du cœlome, c'est-à-dire qu'ils ont disparu à l'endroit où ce dernier est cylindrique et qu'ils abondent au contraire dans sa région fissuraire. Or tel est précisément le phénomène qui se produit lorsque deux surfaces rigides, recouvertes d'un enduit visqueux, sont primitivement amenées au contact, puis sont peu à peu écartées l'une de l'autre : l'enduit qui constituait leur adhérence s'étire alors en filaments (images des cordons transversaux) dont le nombre se réduit progressivement en raison même de l'accroissement de la distance des deux surfaces. Or, si ce mouvement de séparation est angulaire et s'opère autour d'un axe représenté par l'un des bords de ces surfaces (comme se fait l'ouverture d'un livre) les filaments qui les unissent sont d'autant moins nombreux que l'on s'éloigne davantage de cet axe, et même finissent par disparaître en totalité dans une certaine région. Cette région privée de filaments, image du cœlome cylindrique non cloisonné, s'accroît naturellement aux dépens de celle où ils persistent, laquelle représente le cœlome fissuraire subdivisé.

En effet, comparé à l'embryon précédent : (4 protovertèbres), l'embryon de 7 protovertèbres, semblable à celui de 8 jours et demi, de Kölliker, possède un cœlome cylindrique plus long en direction crânio-caudale — et aussi des cordons transversaux en moins grand nombre, constatés seulement dans la partie la plus caudale, en forme de fente.

De telle sorte que, si dans toute la région pariétale, examinée particulièrement, la splanchnopleure pouvait s'écarter suffisamment de la somatopleure, la *totalité* des cordons transversaux disparaîtrait et l'on n'aurait plus qu'un cœlome, sans cloisonnement intérieur, aussi bien dans sa partie impaire : *cavité pariétale proprement dite* (de Ravn), que dans sa portion paire et symétrique : *canaux communicants* (de Ravn).

Mais un autre facteur intervient : c'est l'existence des veines omphalomésentériques.

Action des veines omphalomésentériques.

Ces veines sont le résultat de la transformation en 2 tubes du tissu déjà désigné par von Baer (1837) sous le nom de *feuillet vasculaire,* lequel feuillet comprend un ensemble de cellules se colorant fortement et situées entre la lame mésodermique splanchnopleurale et l'endoderme, dont elles paraissent être une simple dépendance (1). Par suite de ces rapports, le feuillet vasculaire ne peut s'accroître en épaisseur qu'en écartant l'un de l'autre les tissus qui l'enserrent : endoderme d'un côté, lame mésodermique splanchnopleurale de l'autre.

Or, avant l'apparition du cœlome, d'une part, cette lame mésodermique est accolée à la somatopleure, appuyée elle-même contre les tissus maternels, et par conséquent elle ne peut subir aucun soulèvement ;— d'autre part, l'endoderme ne se déprime pas localement en une évagination centripète (par rapport à la vésicule ombilicale) ; mais par le fait même de la réduction continue de cette vésicule, et parce qu'il est étendu à sa surface, il est entraîné *en masse* vers son centre, progressivement, et s'éloigne de la somatopleure, laissant ainsi de l'espace et du jeu pour des plissements ou des évaginations de la lame splanchnopleurale.

1. Voir fig. 4 (en couleur) Fv, feuillet vasculaire.

Or, corrélativement à ce dernier phénomène, le feuillet vasculaire se développe :

I) S'il s'accroît en épaisseur avec une vitesse égale à celle de l'augmentation de la distance qui sépare *en ce point* l'endoderme de la somatopleure, il s'en suivra que *là* la lame mésodermique splanchnopleurale ne s'éloignera pas de la somatopleure : autrement dit, le cœlome n'apparaîtra pas : mais il persistera, en cet endroit, du mésoderme non clivé, sous forme de *cordons transversaux,* et le feuillet vasculaire aura exactement joué le rôle de la branche mobile de l'étau, serrée dès le début.

II) Mais, si, par contre, ces vitesses d'accroissement (celle du feuillet vasculaire — et celle du déplacement de l'endoderme) sont inégales et que l'inégalité soit en faveur de l'écartement endodermique, la lame splanchnopleurale, non maintenue, perdra sa connexion avec la somatopleure, et l'on verra le cœlome apparaître en ce point, (comme il est apparu tout autour de lui), et réunir par un défilé plus ou moins resserré les régions de la cavité générale du corps placées de part et d'autre.

A) Cette seconde hypothèse est précisément celle qui est réalisée dans tout le territoire de la cavité pariétale proprement dite et dans la partie crâniale des canaux communicants où l'on constate la disparition progressive de toute connexion entre les deux lames mésodermiques, bien que les veines omphalomésentériques aient acquis un assez grand diamètre, et se soient transformées en cœurs : droit et gauche (1).

B) Mais à l'extrémité caudale des canaux communicants, il n'en est plus de même; c'est la première hypothèse qui est réalisée : des connexions persistent sous forme de deux cordons transversaux situés sur le trajet des veines omphalomésentériques. L'affirmation d'Uskow est formelle et ces cor-

1. Voir fig. 3 (en couleurs). Cd et Cg.

dons transversaux persistants sont désignés par lui sous le nom de *ponts d'accolement* (1).

En somme, on peut dire : la *condition* de la formation de plis dans la lame splanchnopleurale est l'apparition du cœlome ; et *une des causes* de cette formation est le développement du feuillet vasculaire en une région localisée.

Le pli, dû au feuillet vasculaire, où la lame mésodermique est « cintrée », a été nommé par His *feuillet cardiogène*. La partie de cette lame non en rapport avec les vaisseaux reste en contact avec l'endoderme et par suite conserve son caractère purement spanchnopleural : elle est étendue à plat sur la vésicule ombilicale et a reçu le nom de feuillet *fibro-intestinal*.

Il n'y a donc pas eu d'*évagination* à proprement parler, puisque le pli, qui a cet aspect, représente l'état primitif et n'est pas le résultat d'un soulèvement dû à des forces centrifuges. Entre le feuillet cardiogène et le feuillet fibro-intestinal, il n'y a aucune brisure, aucun hiatus, mais continuité parfaite et c'est la même lame mésodermique qui d'une part est *cintrée* sur le feuillet vasculaire et lui forme « voûte » (His), et d'autre part est étendue à plat ; cependant à cette dernière région seule convient le terme splanchnopleural, puisque là seulement le mésoderme reste en contact intime avec l'endoderme. Voir le schéma ci-contre IV.

Ainsi lorsque la mer ronge les terres et gagne progressivement sur elles, si l'on fait une sorte de digue pour maintenir autant que possible l'état primitif, cette digue deviendra bientôt semblable à un cap, tandis que des golfes se creuseront de chaque côté d'elle. Cependant on ne pourra pas dire que ce cap s'est avancé, qu'il représente du terrain gagné ; il est tout simplement une partie de la terre ferme qui

1. Voir fig. 2 (en couleurs) dans laquelle les signes X X placés de part et d'autre de la pièce radiculaire dans l'épaisseur du mésoderme, marquent l'emplacement des ponts d'accolement, absents par suite de l'omission volontaire dans la figure de tout système ou feuillet vasculaire.

a été préservée. En tous cas le bord de la mer se continue directement, sans interruption, des golfes à l'extrémité du cap et si la forme a changé, sa nature est restée identique. La côte qui s'est creusée en golfe est l'image de la lame fibro-intestinale; celle qui a persisté et est devenue semblable à un cap représente la lame incurvée; elle n'est maintenue dans sa situation primitive que grâce au travail incessant des hommes, image de l'activité cellulaire du feuillet vasculaire qui seule permet à la lame cardiogène de ne pas abandonner la somatopleure.

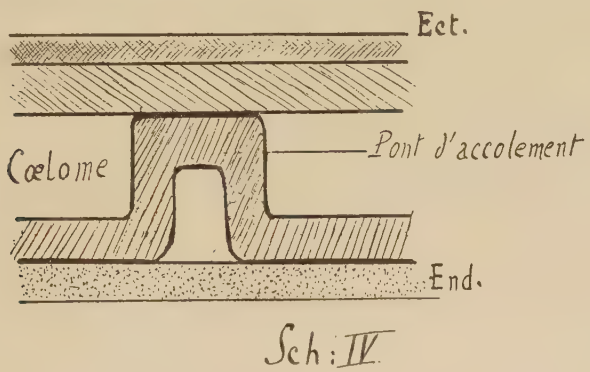

Légende. Pta = pont d'accolement. Ect = Ectoderme. = End. Endoderme.

Configuration et rapports des ponts d'accolement.

L'origine et le mode d'apparition des ponts d'accolement ayant été exposés, il convient maintenant d'indiquer leur configuration et rapports. C'est l'étude de Uskow qui va être encore mise à contribution pour cet exposé (1). Uskow, en

1. Bien que les idées exposées dans ces paragraphes doivent être rangées dans les théories émises par Uskow, on ne doit pas conclure que cet auteur a explicitement formulé chacune d'elles ; les unes ont été suggérées par la lecture de divers auteurs : leur paternité est indiquée quand il y a lieu — d'autres sont personnelles ; mais toutes développent les opinions de Uskow et se déduisent de son mémoire. Une telle longueur du texte m'a paru utile pour préciser des notions peu nettes ailleurs.

effet, a spécialement étudié les ponts d'accolement sur un embryon de lapin obtenu *9 jours* après la copulation de la mère, déjà multipare, lequel embryon, de l'aveu même de l'auteur, était semblable et en tout comparable à l'embryon de *lapin* décrit par His (1881) comme âgé seulement de *8 jours*, pourvu de *8 protovertèbres* et mesurant 5^{mm} de longueur.

Les ponts d'accolement, seuls vestiges de la connexion primitive de la splanchnopleure et de la somatopleure, sont disposés de part et d'autre et à peu près à égale distance de la pièce radiculaire (1). Ils sont dirigés longitudinalement et chacun dans un plan méridien de la vésicule blastodermique, ce qui permet de les considérer comme appartenant à des plans parallèles. Si l'on suit une série de coupes transversales, en commençant par les plus caudales, on voit tout d'abord apparaître le pont d'accolement gauche; ensuite on constate la fermeture latérale du cœlome par le proamnios (non indiqué par Uskow, bien que ces dessins en montrent l'existence), puis on remarque la disparition du pont d'accolement droit, et enfin la disparition du pont d'accolement gauche. Pour vérifier cette assertion il suffit de se reporter aux figures de Uskow (1883) et de comparer la fig. 1, coupe 79 (dans laquelle le pont d'accolement est représenté seulement à droite de la fig.) avec la fig. 2, coupe 37 (où le pont d'accolement est dessiné uniquement du côté gauche de la fig.) De plus, le texte même de cet auteur indique que le pont d'accolement droit commence à partir de la coupe 72 et le pont d'accolement gauche à partir de la coupe 87. La numération débute par la région caudale.

De tout ceci il résulte donc que :

I) Dans leur partie caudale les ponts d'accolement sont situés dans la région du tronc et que leur présence même dé-

1. Voir fig. 2 (en couleur) les signes × × indiquant l'emplacement des ponts d'accolement non dessinés.

termine la division des cavités troncales en deux segments : « L'un interne fermé en cul-de-sac » (Uskow), vers l'extérieur, l'autre externe, ouvert et s'étendant en dehors de l'embryon, jusqu'aux limites mêmes du clivage.

II) par leur extrémité crâniale lesdits ponts d'accolement subdivisent le cœlome déjà cloisonné latéralement aux limites de l'embryon et séparent en deux parties les canaux communicants, en sorte que dans cette région, chaque moitié du cœlome comprend trois segments placés de front, sur une vue transversale.

A) le plus interne, situé entre la pièce radiculaire et le pont d'accolement.

B) le moyen, placé entre le pont d'accolement et le proamnios.

Ces deux premiers sont embryonnaires.

C) le plus externe, en dehors du proamnios, donc extra-embryonnaire.

Voir le schéma ci-joint, n° V.

Par conséquent les canaux communicants formés chacun d'une cavité unique à leur origine crâniale sont constitués à leur extrémité caudale par deux canaux accolés comme le sont les deux canons d'un fusil. Ces derniers canaux, longitudinalement disposés ont été désignés par Ravn (1889) sous les noms de *Recessus parietalis dorsalis* pour l'interne, et de *Recessus parietalis ventralis* pour l'externe. La raison de ces dénominations apparaîtra plus loin.

Si l'on reprend la comparaison de la rivière exposée au chapitre premier, on voit qu'elle doit être complétée ainsi : le promontoire dû à la présence de la corne caudale du proamnios détermine bien la division du courant en deux bras, mais ce courant ainsi divisé par le proamnios ne comprend plus la totalité des eaux de la rivière; il n'en est que le bras externe; un bras interne a été formé en amont (c'est-à-dire caudalement) qui s'est maintenu toujours en dedans du pont d'accolement, le long du mur médian ou pièce radiculaire.

Et par le fait, on a une division de la rivière en trois bras, dont le moyen, né de l'externe, se jette dans l'interne, en contournant le pont d'accolement en aval (crânialement) de la corne caudale du proamnios. C'est là ce qu'indiquent les flèches du schéma V.

Délimitation de l'embryon et apparition du Septum Transversum. (1)

Dans les descriptions précédentes, les tissus formés ont été

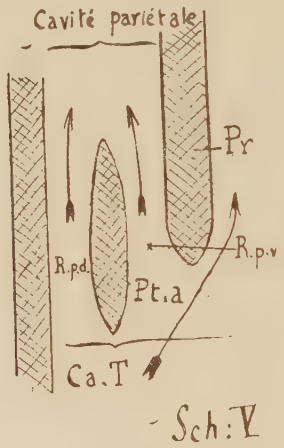

Légende
- Pta = pont d'accolement
- Pr = proamnios
- Cat = cavité du tronc
- Rpv = Recessus parietalis ventr.
- Rpd = Recessus parietalis dorsalis

Les flèches indiquent les différentes subdivisions du cœlome.

considérés comme encore étalés sur la vésicule blastodermique, de telle sorte que l'endoderme et l'ectoderme, feuillets de revêtement, représentaient deux portions de surface sphériques emboîtées l'une dans l'autre et légèrement écartées

1. Pour ce paragraphe Uskow est peu explicite ; cependant je crois que telles sont bien ses conclusions, la raison en est peut-être l'existence d'autres travaux parus auparavant.

seulement à l'endroit où se trouvait le mésoderme. Les seuls plissements indiqués étaient ceux de la lame mésodermique dus à la présence du feuillet vasculaire, sans qu'en ce point on ait remarqué aucune dépression correspondante de l'endoderme.

La condition d'un tel état de choses était naturellement un *égal* développement de l'endoderme et de l'ectoderme aussi bien dans la région embryonnaire que dans les espaces extra-embryonnaires (1).

Or ce parallélisme du développement — si l'on peut ainsi s'exprimer — est de courte durée et bientôt on voit apparaître une *inégalité* dans la marche de leur accroissement.

1° entre la région embryonnaire et celle qui demeure extra-embryonnaire, d'une part, et, 2° entre l'*endoderme* et l'*ectoderme* eux-mêmes d'autre part.

La première inégalité ne rompt pas la similitude de forme entre l'endoderme et l'ectoderme qui suivent l'un et l'autre les mêmes incurvations, mais fait apparaître *un sillon séparant l'embryon des tissus environnants.*

La seconde irrégularité détruit tout parallélisme entre l'endoderme et l'ectoderme et a pour conséquence l'*existence du Septum Transversum* tel que le conçoit Uskow.

Le moment paraît venu d'indiquer l'ordre d'apparition des phénomènes ainsi que leur raison.

Depuis le début du développement et jusqu'à *5 protovertèbres,* chez le lapin, d'après Ravn (1895), par suite de l'étalement à plat des tissus sur la vésicule blastodermique, la *partie antérieure de la pièce radiculaire* ou *tête* est encadrée par deux nimbes concentriques, qui sont :

A) l'un interne formé par les *tissus embryonnaires* péricéphaliques, dont le cœlome est la cavité pariétale.

B) l'autre, plus externe, circonscrivant le premier, et constituant le *croissant proamniotique* décrit au chapitre premier.

1. Voir les fig. 1 et 3 (en couleurs).

Sur l'axe médian, immédiatement en rapport avec la tête, se trouve, il faut le dire, une petite région seulement didermique (c'est-à-dire dépourvue de mésoderme) et appelée membrane pharyngienne; mais son étendue est minime; c'est pour-

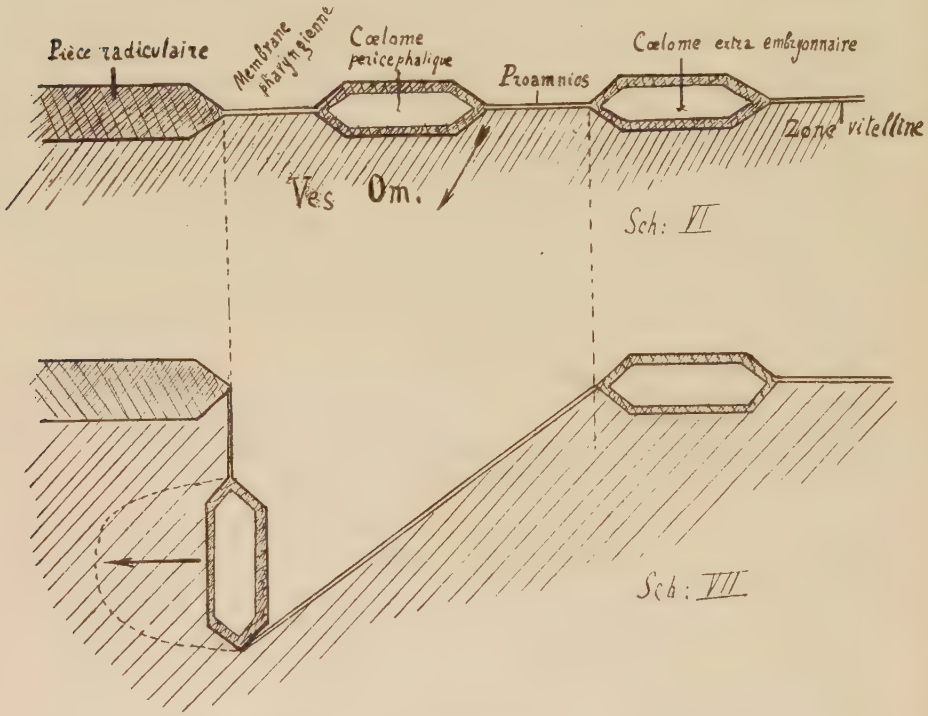

Légende { Vs. om = vésicule ombricale
les flèches indiquent le sens des mouvements : l'un produisant le sillon limitant, l'autre l'accroissement de la cavité pariétale.
Le pointillé indique les parties qui se correspondent.

quoi elle n'est pas dessinée dans les images en couleurs.

Par conséquent, si l'on suit l'axe médian en sens postéro-antérieur = caudo-crânial, on voit que l'ectoderme et l'endoderme séparés par la pièce radiculaire et la tête, se réunissent au niveau de la membrane pharyngienne, s'écartent de nouveau pour envelopper de nouveau le mésoderme pa-

riétal, s'accolent encore pour constituer le proamnios, se séparent une seconde fois en circonscrivant le mésoderme extra-embryonnaire, et finalement s'unissent dans la zone vitelline (1).

A cause de l'étalement des feuillets, les diverses parties de chacun d'eux sont donc entre elles dans des rapports de *juxtaposition* et non pas de *superposition*.

Voir le schéma ci-contre dessiné d'après les indications et les figures de Ravn (1895).

A) *Formation du sillon limitant.* — Mais la partie la plus crâniale de l'embryon, c'est-à-dire l'ébauche de la tête et la région pariétale antérieure, péricéphalique, se développe plus rapidement que les tissus extra-embryonnaires, et avec une vitesse telle qu'au stade de *5 à 7 protovertèbres* (de Ravn) elle n'arrive pas à repousser suffisamment, à la surface de la vésicule blastodermique, les cellules qui l'environnent; d'où la nécessité pour elle de quitter la surface sphérique de cette vésicule et de produire une dépression ou une évagination. Or le corps de l'embryon est buté contre les tissus maternels qui lui opposent « un obstacle infranchissable » (Ravn) et par conséquent seule la dépression est possible: elle existe naturellement en un rapprochement de certains tissus, du centre de la vésicule blastodermique.

Comme le phénomène se reproduit sur une certaine longueur, il dessine dans son ensemble un véritable sillon, qui n'est autre que la gouttière limitante (de His). Ce sillon apparaît comme une sorte de fléchissement des tissus, semblable à celui que l'on observe dans une pièce de bois vert, soutenue seulement à ses deux extrémités, au point où est appliquée une charge supérieure à sa résistance. Ce point est voisin de la flèche (schéma VI), c'est lui qui sera le plus profond; il marque la limite entre les tissus pariétaux et le proamnios.

1. Voir les fig. 1, 2 (en couleurs), où ces rapports sont très nettement dessinés.

Une fois constitué, le sillon limitant a deux talus ou « remparts » (His), l'un, le plus abrupt, est formé par les tissus embryonnaires; l'autre, en pente plus douce, comprend le proamnios (1). Au début, une partie seulement de la largeur du proamnios se déprime, mais peu à peu il s'incline dans toute sa largeur, si bien que le mésoderme extra-embryonnaire arrive au bord de la dépression, sans jamais y participer cependant. Le proamnios s'est donc élargi suivant les nécessités, comme il a déjà été indiqué; cet élargissement, dû au développement de l'embryon, est-il acquis grâce à la multiplication de ses cellules propres ou simplement à leur accroissement, leur étirement? Ravn pose la question sans la résoudre.

Si l'on considère le sillon limitant seulement *suivant le plan médian,* on voit que son talus caudal, postérieur, comprend, en se dirigeant de la superficie vers la profondeur *a*) la partie antérieure, crâniale, de la tête; *b*) la membrane pharyngienne; *c*) la somatopleure pariétale, séparée par le cœlome de la splanchnopleure également pariétale : ces deux dernières régions (membrane pharyngienne et tissus pariétaux) se sont donc rabattus, comme le fait un volet que l'on ferme, autour de la tête, représentant le chambranle, et la cavité pariétale s'est placée, par rapport à la tête, dans un plan plus profond, c'est-à-dire plus près du centre de la vésicule blastodermique. Voir schéma VII. Considérer d'autre part les dessins de Ravn (1895), de Cadiat (1879), de Mathias Duval (atlas 1889).

Mais le sillon limitant n'existe pas seulement dans le plan médian, en direction longitudinale : il contourne latéralement la cavité pariétale, et, en se dirigeant caudalement, acquiert comme elle une forme arquée, en fer à cheval. Seulement comme le maximum d'activité cellulaire est en avant de la tête, son maximum de profondeur est aussi en avant,

1. Voir schéma VII.

tandis qu'il va en s'amoindrissant caudalement, jusqu'à disparaître entièrement en une région où les tissus restent étalés (1). *Tel est encore précisément l'état de la région où sont situés les ponts d'accolements à 9 jours, selon Ushow.*

Donc, si l'on considère son ensemble, on voit que le sillon limitant est devenu semblable à l'empreinte laissée par le fer du cheval qui court sur la terre molle : comme cette empreinte, il est plus profond en avant qu'en arrière. Le bord externe du sillon, auquel vient affleurer le mésoderme extra-embryonnaire a été comparé par Waldeyer au bord de la dépression d'une assiette creuse; pour Cadiat, le talus externe ressemble à la partie inclinée du fond d'une cuvette.

Comme on le voit, le seul fait du creusement du sillon limitant a eu pour effet d'imprimer aux tissus qui délimitent la cavité pariétale et à cette cavité elle-même

1° Un déplacement angulaire à direction ventrale autour d'un *axe transversal.* Ce mouvement est représenté par celui de la corde avec laquelle joue l'enfant et qui lancée d'arrière en avant, passe de la position surpa-crânial, dessinant alors une sorte de nimbe, à une autre plus ventrale, tandis que l'axe de rotation demeure transversal et est figuré par les deux mains disposées le long du corps, à droite et à gauche.

2° Une rotation autour d'un axe en *forme de fer à cheval*, disposé dans un plan frontal (horizontal pour l'embryon couché) et entourant la tête. Ce dernier déplacement résulte de ce que chaque élément primitivement étalé s'est rabattu comme un volet aussi bien en avant que latéralement. La conséquence en serait naturellement la formation de plis, comme on en voit dans le papier qui recouvre le bouchon des bouteilles de pharmacie et qui, lui aussi, est plié suivant un axe circulaire représenté par le bord du bouchon;

1. Voir la fig. 3 (en couleurs), dans laquelle la région pariétale seule paraît proéminer vers l'observateur.

mais le développement des tissus fait disparaître ces plis au moment même de leur formation; en tous cas, s'il en persiste quelques-uns, il en sera parlé plus loin.

L'axe transversal autour duquel s'effectue le déplacement angulaire, c'est-à-dire la limite caudale du sillon, s'avance continuellement dans la direction crânio-caudale, mais, parce qu'à 9 jours, selon Uskow, il n'a pas encore atteint la région des ponts d'accolement, ces derniers ne sont ni enfoncés dans la vésicule blastodermique, ni rabattus vers la ligne médiane, mais sont demeurés tels qu'ils ont été décrits au début de ce chapitre; autrement dit : disposés dans des plans méridiens et parallèles entre eux.

Il est bon de faire remarquer que l'apparition du sillon limitant a produit une division de la vésicule blastodermique en deux parties : l'une encadrée par les tissus pariétaux est embryonnaire; la résorption de ses éléments vitellins donnera naissance à la *cavité intestinale* — l'autre, extra-embryonnaire, se continuant avec la première par un orifice : l'*ombilic intestinal* (dont les bords sont encore à peine esquissés), a reçu pour cette raison la dénomination de *vésicule ombilicale.* Ces deux parties se continuent du reste l'une dans l'autre par le pédicule de la vésicule ombilicale.

B). *Formation du Septum Transversum tel que le comprend Uskow.*

L'*inégalité* d'accroissement des tissus apparaissant entre la région embryonnaire d'une part et les espaces extra-embryonnaire, d'autre part, ne se manifeste pas moins dans l'*embryon* lui-même, entre l'*ectoderme* et l'*endoderme.*

En effet : en même temps que se creuse le sillon limitant, l'endoderme embryonnaire se développe plus rapidement que l'ectoderme de la même région et comme ces feuillets sont unis l'un à l'autre (sans intermédiaires dans les espaces dider-

miques — ou par l'intermédiaire du mésoderme ailleurs), l'endoderme ne pouvant prendre une suffisante extension périphérique est forcé, entre ses points d'attache, de s'incurver, de se cintrer, tel une voûte. Cette dernière, en effet, étant arquée, comprend plus de matériaux que le linteau placé sous elle, car elle est l'arc de cercle, et lui la corde qui le sous-tend.

L'incurvation de l'endoderme tourne sa convexité naturellement non pas du côté de l'ectoderme, dont le rapport avec les tissus maternels offre un obstacle insurmontable, mais vers la vésicule blastodermique dont les éléments sont résorbés ou repoussés.

Si les tissus restaient étalés, cette convexité serait dirigée vers le centre de la vésicule blastodermique, mais comme le sillon se creuse, elle pivote, elle aussi, autour de l'axe de reploiement, en fer à cheval, et s'oriente de plus en plus vers le centre de l'ombilic intestinal, autrement dit l'endoderme crânial (1) bombe en direction caudale, et l'endoderme latéral aussi bien le droit que le gauche, proémine vers la ligne médiane (2). La conséquence immédiate est le resserrement de l'ombilic intestinal, et comme le phénomène est en corrélation avec la profondeur du sillon, c'est aussi dans la partie transversale impaire qu'est plus accentuée la convexité caudale de l'endoderme.

L'ombilic intestinal est situé maintenant sur un plan plus profond, plus près du centre de la vésicule ombilicale que n'est l'endoderme doublant la pièce radiculaire et la tête: par suite on comprend que ce feuillet s'est opposé à lui-même dans une certaine étendue, se fait vis-à-vis. Il ne s'accole pas à lui-même, mais laisse un espace, qui primiti-

1 Crânial, simplement dans le sens de antérieur, plus près du crâne que l'omblic, et non pas en rapport direct avec le crâne. (Voir les indications du début de ce chapitre).

2. Voir schéma VII. Flèche.

vement rempli d'éléments vitellins, donne par leur résorption une cavité : *la cavité intestinale primitive.*

En sorte que, si l'on suit un rayon de la vésicule blastodermique, on avait au début successivement : l'ectoderme — le mésoderme — l'endoderme — les éléments vitellins et actuellement l'on a, dans une certaine région, tout au moins l'ectoderme

le mésoderme = le mésentère dorsal primitif

l'endoderme
les éléments vitellins } = tube digestif.
l'endoderme

le mésoderme clivé } partie convexe, proéminente,
l'endoderme } rétrécissant l'ombilic intestinal.

les éléments vitellins = vésicule ombilicale.

Il y a donc maintenant une véritable *superposition* entre les diverses parties d'un même feuillet, et l'on voit dans la région pariétale crâniale, un espace délimité par l'*endoderme sur 3 côtés :* dorsalement — ventralement — et du côté externe, arqué en fer à cheval. Le quatrième côté seul, externe, périphérique, reste formé par l'*ectoderme* qui constitue le talus embryonnaire du sillon limitant (1).

Cet espace, placé entre deux formations, chacune ayant la forme d'un fer à cheval : l'ombilic intestinal, interne — et le proamnios, externe, conserve comme lors de l'étalement des tissus, une forme semblable à celle du fer à cheval, mais très épaissi, à grande dimension verticale, et sa projection sur un plan frontal (par rapport à l'embryon) dessine encore une sorte de croissant à cornes non effilées.

A l'intérieur de cet espace se trouve le mésoderme pariétal, dont le clivage constitue la cavité cœlomique pariétale. Tapissant l'ectoderme, externe, on voit une lame mésodermique somatopleurale, c'est la *membrana reuniens* (de His) ; de même

1. Voir fig. 4 (en couleurs) dans laquelle l'endoderme, vert, entoure la cavité pariétale cp. sur 3 côtés.

du côté dorsal, une lame de mésoderme, mais splanchnopleurale, est unie à l'endoderme pour former la paroi ventrale du tube digestif; de même aussi du côté ventral, où le mésoderme splanchnopleural forme pour la partie médiane de la cavité pariétale, ce que His appelle la *lame précardiale* (1). Mais du côté interne, en rapport avec les éléments vitellins et l'ombilic intestinal, se trouve, entre l'endoderme et le mésoderme, le feuillet vasculaire qui, primitivement ventral, lors de l'étalement des feuillets, s'est soulevé et a subi lui-même une sorte de torsion (2).

Pendant ces transformations, le feuillet vasculaire s'est transformé en veines omphalomésentériques, c'est-à-dire s'est réduit en surface, s'est accru en épaisseur et s'est creusé d'une cavité longitudinale.

Ainsi, suivant Uskow, lorsque l'embryon a *4 protovertèbres*, on voit une lumière à l'intérieur du feuillet vasculaire, à droite et à gauche, seulement dans sa partie tout à fait crâniale; plus caudalement, on n'aperçoit que deux cylindres pleins et plus caudalement encore les cellules de ce feuillet sont étendues à plat et se continuent avec l'endoderme.

A *7 protovertèbres*, par contre, la cavité des veines existe dans presque tout leur trajet embryonnaire.

A *9 jours*, époque actuelle, les cavités veineuses, droite et gauche, se sont réunies crânialement, dans la partie impaire de la cavité pariétale, pour constituer la cavité ventriculaire du cœur primitif (3).

1. Lp. Fig. 4 (en couleurs).

2. Voir fig. 4 (en couleurs) Fv.

La fig. 4 représente un embryon arrivé à un stade plus avancé, mais est utile pour l'éclaircissement des notions exposées ici.

3. On peut comparer les fig. de Hensen, de Ravn (1889), de His (1881), de Lockwood (1888). Mais je dois répéter ici combien les embryons déclarés de même stade sont peu comparables entre eux. Ainsi Uskow dit que son embryon de 9 jours a ses 2 cœurs réunis, bien qu'il soit en tout comparable (dit-il) à l'embryon de His de 8 jours lequel a ses cœurs séparés.

D'autre part Kölliker dessine à la page 305, fig. 212, un embryon de 9 jours

Quels sont les résultats de ces transformations? Le feuillet vasculaire a réduit ses points de contact avec l'endoderme, tout en s'élargissant au-dessus de lui, si bien que sur une coupe il apparaît comme pédiculé — d'autre part il a repoussé le mésoderme qui le recouvre, tel un polype qui soulève la muqueuse, et ce mésoderme, dans la partie impaire de la cavité pariétale, s'est recourbé, dessinant comme deux S accolées SS, pour recouvrir le feuillet vasculaire, qui se transforme en endocarde et endoveine.

Enfin, si l'on considère la cavité pariétale elle-même, on voit que sa *forme générale* n'a pas varié depuis le début. Malgré son enfoncement dans la vésicule blastodermique et son changement d'orientation, cette cavité reste comparable à un fer à cheval ou à un U et par suite conserve une portion médiane, transversale, se continuant avec les deux autres latérales, longitudinalement disposées (1). La première impaire étant encore *la cavité pariétale proprement dite,* selon Ravn et les autres paires, les *canaux communicants.*

Du reste il est bon de faire remarquer que le clivage, la formation des vaisseaux, le creusement du sillon limitant sont des phénomènes contemporains, appartenant aux stades de l'apparition des premières protovertèbres, et ainsi l'union des ébauches droite et gauche du cœlome (pour constituer la cavité pariétale proprement dite) et la fusion partielle des lumières des deux veines omphalomésentériques en une cavité cardiaque unique, ne sont pas constatées avant que l'embryon se soit au moins partiellement séparé de la vésicule ombilicale. Les dessins de Ravn (1895) en font foi.

dont l'union complète des cœurs n'est pas encore effectuée et qui possèdent deux mésocardes ventraux distints.

Dans l'embryon de Macalister de 8 jours et 8 heures (donc semblable à celui de His) un large espace sépare les deux cœurs lesquels sont déjà contournés en *S* italique, tandis que His les représente à 8 jours comme étant bien séparés, mais non incurvés en *S*.

1. Comparer les fig. 1, 2, 3 (en couleurs) avec la fig. 4 (en couleurs). Dans 4 un canal communicant est ouvert par une brèche.

Tous ces phénomènes sont entre eux dans une étroite corrélation et dans une stricte dépendance, et seules les nécessités de la description les ont distingués et séparés.

Ces explications étant données, la question se pose maintenant de savoir quelles sont les formations qui *actuellement* jouent le rôle de cloison caudale pour la cavité pariétale autrement dit de *diaphragme* primitif. En effet, lors de l'étalement de l'embryon on a vu que le cœlome pariétal était fermé caudalement 1° par la partie céphalique de la pièce radiculaire — et 2° par les ponts d'accolement situés de part et d'autre de la ligne médiane. Or maintenant les ponts d'accolement persistent, au moins au nombre de deux; leur position n'a pas varié puisque leur région n'a pas encore subi de plissements, mais par suite du revêtement de la cavité pariétale par l'endoderme sur trois de ses faces : dorsale — ventrale — et externe, la pièce radiculaire en aucun de ses points n'obture plus caudalement la cavité pariétale et est venue se placer dorsalement par rapport à cette cavité. Cependant, par le seul fait que l'intestin a commencé à se délimiter, il persiste sur l'axe médian une clôture de la cavité pariétale, formée par les tissus qui de la paroi ventrale de l'intestin crânial, ou antérieur, passent dans la lame précardiale (1). C'est la formation désignée par Uskow sous le nom de Septum Transversum. Ce terme est une création de His et date de 1868 lors de la description de l'embryon du poulet faite par cet auteur; il a été employé plus tard par His lui-même en 1880 à propos de la description des embryons humains, et, en 1881, au sujet de l'embryon de lapin. Depuis il est devenu en quelque sorte classique et de nombreux auteurs l'ont employé, mais des divergences ont apparu concernant la signification que l'on doit lui attribuer.

1. Voir fig. 4 (en couleurs) la région marquée Arc, en continuité directe avec la lame précardiale : Lp. et la paroi ventrale de l'intestin antérieur.

Description du Septum Transversum, tel que le conçoit Uskow.

Pour être fixé sur le sens exact que Uskow reconnaît au terme *Septum Transversum,* il me semble que rien n'est préférable au texte même qu'il lui consacre. Le voici, traduit par M. Rogie (arch. für Mikrosp. anat., 1883).

« Le point d'union des parois du cœlome pair forme le plancher ou paroi postérieure de la cavité péricardique primitive et représente le bord d'entrée de la *Fovea cardiaca ;* il est constitué par une membrane courte : le *Septum Transversum,* de His, qui, de l'extrémité postérieure de la paroi ventrale du *sinus venosus* se porte vers le bord d'entrée de la Fovea cardiaca, c'est-à-dire vers l'intestin antérieur et forme ainsi au niveau du bord de la Fovea cardiaca la paroi postérieure du *sinus venosus.* Sur les côtés elle se porte en correspondance avec le bord de la Fovea cardiaca en arrière et se soude avec les parois latérales de la partie cylindrique du cœlome pair... »

« Les coupes transversales montrent les veines omphalomésentériques placées au-dessous de la lame ventrale qui naturellement au point correspondant paraît refoulée par elle dans la cavité du cœlome et forme pour ainsi dire une paroi externe de la veine, qui toutefois n'est jamais complète. Par suite, le tube endothélial de la veine du côté tourné vers l'hypoblaste reste toujours indépendant de la lame verticale du mésoblaste... Il est facile de comprendre que le Septum Transversum n'est pas une membrane mesoblastique continue, mais qu'elle est interrompue au milieu par la connexion du sinus venosus avec le feuillet vasculaire. La couche externe de la membrane est formée par l'hypoblaste. » (Embryon obtenu 9 jours après la copulation de la mère).

Comme synonyme, il faut savoir que : *postérieur,* employé dans le texte ci-dessus correspond au terme : *caudal,* ainsi qu'il est indiqué au début du chapitre — que *sinus venosus*

ne diffère pas de *cœur primitif* — que *intestin antérieur* signifie *intestin crânial,* thoracique, supra-ombilical; en arrière = caudalement; hypoblaste = endoderme; mésoblaste = mésoderme.

De cette description on peut conclure :

Le Septum Transversum, à 9 jours, ne se distingue pas par la structure de son tissu, ni par les rapports qu'il affecte avec les organes voisins, ni même par l'existence de sillon de délimitation, mais il est caractérisé simplement par son *orientation* et, par suite, par sa *fonction* de *barrière caudale* pour le cœlome.

A part cela, le Septum Transversum n'est qu'une partie de la *lame splanchnopleurale,* se continuant avec le reste de cette lame à droite et à gauche, ayant les mêmes rapports qu'elle avec l'endoderme, le cœlome et les vaisseaux. Cette partie de la lame splanchnopleurale a été désignée par l'adjectif Transversum uni au substantif Septum pour marquer sa direction *transversale,* c'est-à-dire pour indiquer qu'elle possède une face crâniale et une autre caudale et qu'elle est comprise entre deux plans transversaux, ou horizontaux pour un homme adulte debout.

Par conséquent à ce stade doit être seulement considéré comme constituant le Septum Transversum, la portion de la splanchnopleure qui contourne le bord *crânial* de l'ombilic intestinal et réunit le bord interne du canal communicant droit au bord interne du canal communicant gauche (1).

Par contre doit être distrait du Septum Transversum :

1° les régions de la lame splanchnopleurale qui forment les parois internes des canaux communicants disposés *latéralement,* à droite et à gauche de l'ombilic intestinal;

2° la partie du mésoderme soulevée par le feuillet vasculaire qui, ayant perdu contact avec l'endoderme, a, par là même cessé de posséder le caractère splanchnopleural; cette

1. Voir fig. 3 et 4 (en couleurs), Arc.

région du mésoderme recouvre l'endocarde et l'endoveine et entre dans la constitution des parois musculaires ou conjonctives du cœur et des veines (1).

Le Septum Transversum n'a donc pas de limites fixes, immuables : au contraire, toute variation de forme ou de direction de la lame splanchnopleurale modifiera sa grandeur et son étendue.

Mais du stade de *9 jours* où nous en sommes, quelle *forme* présente le Septum Transversum?

On voit qu'il ne présente aucune surface plane; mais ses deux faces : endodermique et ectodermique représentent chacune des courbes à double convexité.

La première convexité est crâniale et forme un arc disposé dans un plan frontal, c'est l'arc du hile de l'intestin antérieur (de Ravn) (1895) ou le bord de l'ombilic intestinal, tel qu'il apparaît pour un spectateur placé au centre de la vésicule ombilicale (2).

La seconde convexité est caudale et disposée dans un plan perpendiculaire à la première, c'est-à-dire sagittalement — c'est l'aspect sous lequel se présentera le bord caudal de la cavité pariétale pour un spectateur placé à droite et à gauche de l'embryon (3).

Cette forme générale du Septum Transversum est due à ce que la splanchnopleure s'étend de la paroi interne du canal communicant droit à la paroi interne du canal communicant gauche, en contournant le bord crânial de l'ombilic intestinal, en même temps qu'elle se continue, autour du même bord de la lame précardiale sur la paroi du tube digestif antérieur (crânial).

Les exemples d'une telle forme ne sont pas rares : on les rencontre dans le revêtement de toute baie en demi-cercle

1. Voir fig. 4, (en couleurs), le mésoderme contigu à Fv.
2. Voir fig. 3 (en couleurs). Arc.
3. Voir fig. 4 (en couleurs). Arc.

dont les arêtes vives ont été arrondies; elle est celle de la portion périnéale d'un pantalon habillant un homme debout (Waldeyer 1888): les jambes du pantalon délimiteraient les canaux communicants, le reste, habillant l'extrémité inférieure du tronc, circonscrirait la cavité pariétale impaire; l'espace compris entre les jambes serait l'image de l'ombilic intestinal. Pour Ravn, Rogie, le Septum Transversum ne peut mieux être comparée qu'à une *selle* de cavalier qui précisément épouse les formes de la portion périnéale du pantalon et s'étend peu au delà, vers les jambes, montrant ainsi les limites mêmes du Septum Transversum (1).

Cependant, pour compléter la notion du Septum Transversum, il faut ajouter qu'il est fendu transversalement, suivant un plan frontal, à cause des connexions encore existantes entre l'endoderme et les veines omphalomésentériques. Ces dernières sont, en effet, disposées par rapport à la selle, comme les jambes du cavalier à cheval sur elle, son corps étant constitué par le cœur (Uskow, 1883).

D'autre part, comme le cœur a une bien plus grande dimension sagittale que celle de sa connexion avec l'endoderme, il recouvre une partie de la face crâniale du Septum Transversum qui forme, pour lui, comme une « couchette » (Ravn). Et la comparaison de la selle et du cavalier serait absolument exacte si l'on supposait l'existence d'une solution de continuité dans la selle, le long de la couture du pantalon. Ainsi le corps du cavalier serait en rapport avec la face supérieure et externe de la selle, partout, excepté le long de la solution de continuité où la couture du pantalon, par un pli, pourrait pénétrer jusqu'à la peau du cheval représentant l'endoderme.

Enfin, on comprend très bien comment l'endoderme revêt la face dorsale et aussi la face ventrale du Septum Transversum, sans en excepter ses faces internes, puisque ce feuillet

1. M. Rogie m'a déclaré que cette comparaison de la selle de cavalier lui est venue par la réflexion et ne lui a pas été suggérée par la lecture des auteurs.

de revêtement reste adhérent à la lame mésodermique, sauf au niveau du feuillet vasculaire (1).

A ce stade de *9 jours* (selon Uskow) chez le lapin le Septum Transversum et les ponts d'accolement n'ont entre eux aucun rapport de continuité ou de contiguité, puisqu'ils sont situés à des niveaux différents et qu'une notable distance crânio-caudale sépare le premier des seconds; mais ces trois formations ont ce même caractère d'être toutes en rapport immédiat avec le même système vasculaire, qui représente les tout premiers canaux sanguins de l'embryon, et comprend le cœur, auquel font suite les deux veines omphalomésentériques.

Ce système veineux, né du *sinus terminal* extra-embryonnaire, est situé tout le long de son trajet entre l'endoderme d'une part, et la lame mésodermique ventrale, d'autre part, qui lui forme « gaine » (His) continue, mais incomplète. Par conséquent, lesdites veines omphalomésentériques, pour gagner le cœur, peuvent passer seulement aux points où existe du mésoderme et sont forcées, par contre, de contourner toute région dépourvue de ce feuillet. D'où l'on comprend maintenant la raison pour laquelle les veines omphalomésentériques se dirigent tout d'abord caudalement, puis se rapprochent des extrémités caudales ou cornes du proamnios, décrivent chacune autour de ces cornes une courbe à concavité crâniale, et par un trajet presque parallèle au précédent, mais en sens inverse, s'engagent dans les canaux communicants et viennent se fusionner dans le ventricule placé sur l'axe médian (2).

Par suite la lame précardiale, encadrée par le proamnios, ne livre passage à aucun vaisseau; elle est contournée par eux, en un mot, elle est *invasculaire* (Rogie); ensuite elle se se place plus ventralement qu'eux, par rapport à leur région

1. Voir fig. 4 (en couleurs). End, vert.

2. Voir fig. 3 (en couleurs). Vom.

transformée en cœur, d'où l'adjectif *pré-cardial,* employé par His; cet auteur considérant l'embryon debout, et, par suite, sa partie ventrale étant antérieure (1).

L'existence du proamnios, c'est-à-dire d'un espace seulement didermique a donc eu pour conséquence directe

1° d'allonger considérablement le trajet des veines omphalomésentériques et de leur donner une forme arquée, d'où

2° leur engagement dans une région où le cœlome reste si bas que leur seule présence maintient l'adhérence des deux lames mésodermiques sous forme de *ponts d'accolement ;*

3° la fissuration transversale du *Septum Transversum* par leur adhérence partielle à l'endoderme.

Et l'on entrevoit déjà combien les premiers cloisonnements du cœlome et le diaphragme lui-même sont tributaires de ce proamnios, dont la description de la forme et des variations n'apparaît plus comme tout à fait un hors-d'œuvre.

CONCLUSION

En somme, comme conclusion, on peut affirmer : il persiste, à neuf jours, chez le lapin, de chaque côté de la pièce radiculaire, un pont d'accolement sagittalement dirigé, unissant la somatopleure à la splanchnopleure précisément sur le trajet de la veine omphalomésentérique — et d'autre part on voit une fermeture caudale de la cavité pariétale, due au Septum Transversum (de Uskow), lequel n'est autre que la partie transversale, crâniale de la splanchnopleure bordant l'ombilic intestinal. Entre ces formations il n'existe aucun rapport de continuité ou de contiguïté; quelle est leur évolution et quels rapports nouveaux acquièrent-ils? C'est ce qui va être exposé au chapitre suivant.

1. Voir fig. 3 (en couleurs) la région du mésoderme, rouge, recouvrant le cœur, — et fig. 4 (en couleurs) Lp. (le cœur n'est pas dessiné ; une indication est vue en Fv.)

CHAPITRE III

LE DIAPHRAGME PRIMITIF
(tel que l'entend Uskow)

Les deux grands phénomènes, qui ont été examinés dans le chapitre II, continuent à évoluer, autrement dit :

A) le sillon limitant ne cesse de s'accroître, tandis que

B) l'ombilic intestinal se rétrécit de plus en plus.

Par suite, quelles sont les modifications survenues dans la *forme* de la partie pariétale de l'embryon?

C'est ce qu'il convient d'examiner brièvement.

Pour cela, on utilisera les descriptions et les figures que Uskow consacre à un embryon « de 24 heures plus âgé que le précédent », ce qui représente *10 jours* de vie intra-utérine.

Rotation des ponts d'accolement.

Le mode d'accroissement du sillon limitant n'a pas varié depuis le début de sa formation, c'est-à-dire que c'est seulement en gagnant en profondeur dans sa partie crâniale, qu'il s'est allongé caudalement dans ses régions paires, longitudinales, de même que l'empreinte laissée par le fer du cheval comprend uniquement sa partie antérieure convexe si la pression est légère, et s'étend à la totalité du pied,

lorsque la pression est plus forte, avec maximum de profondeur en avant, cependant.

En tous cas, à 10 jours, le sillon limitant du lapin a dépassé la région pariétale et s'est avancé dans les cavités du tronc, en même temps que le tube digestif postérieur, caudal par rapport à l'ombilic intestinal, acquiert une paroi ventrale splanchnopleurale, que l'allantoïde se constitue, etc.; mais l'étude de l'extrémité caudale de l'embryon est hors du cadre de ce travail.

Le seul fait que le sillon limitant entoure maintenant la totalité de la région pariétale fait que toute la partie de l'embryon qui est crâniale par rapport à l'ombilic intestinal est séparée de la vésicule ombilicale et semble émerger comme le fait de l'eau la tête d'un homme qui nage. La tête de l'embryon s'est considérablement accrue et occupe un espace relativement considérable, mais elle éprouve un obstacle insurmontable du côté dorsal, à cause de la présence de la paroi utérine : force lui est donc, suivant la remarque de Ravn (1895) de replonger à l'intérieur de la vésicule ombilicale, semblable au nageur qui pique une tête en avant dans l'eau, mais en restant séparé cependant des éléments vitellins par le sillon limitant et le proamnios (1). Celui-ci se déprime, s'allonge et finit par recouvrir la tête comme une sorte de bonnet, ou de « cloche » (Ravn), de « capuchon » dit Cadiat (1879).

Mais au fond du sillon limitant s'attache toujours la lame précardiale (de His); par suite de l'accroissement de la profondeur du sillon, cette lame précardiale s'est éloignée du plan dorsal de l'embryon et a permis une extension de la cavité pariétale en direction sagittale : dorso-ventrale, si bien que maintenant la partie impaire de cette cavité, tout en conservant sa forme elliptique du début, telle qu'elle apparaît sur les coupes transversales, a maintenant son grand axe di-

1. Considérer la fig. 4 (en couleurs.)

rigé non plus de droite à gauche, mais bien dorso-ventralement. Pour passer de la première forme à la seconde, elle a donc eu un moment ses divers diamètres égaux, ce qui lui donnait la configuration d'une vessie (His).

Cependant, affirmer que la région pariétale sur toute son étendue est bordée par le sillon limitant, c'est reconnaître du même coup que ses parties latérales, jusqu'aux extrémités du proamnios se sont recourbées vers la ligne médiane, se sont « retroussées » (Ravn) et ont subi dans leur ensemble une rotation de 90° continuant ainsi le processus ébauché à 9 jours, seulement pour la partie crâniale de la cavité pariétale.

La conséquence de cette rotation est que l'ensemble de la somatopleure pariétale dessine maintenant une sorte de gouttière à concavité dirigée vers le centre de la vésicule blastodermique. Mais cette somatopleure donnant attache aux ponts d'accolement, force est pour eux-mêmes de subir le déplacement commun et de changer leur orientation. Aussi, tandis qu'à neuf jours ils étaient parallèlement disposés, situés chacun dans un plan sagittal différent, suivant un méridien de la vésicule blastodermique, à *10 jours*, ils sont dans le *prolongement* l'un de l'autre, situés dans un même plan *frontal* et par suite parallèlement disposés par rapport au plan dorsal de l'embryon; ils ont donc subi le déplacement que l'on imprime aux deux battants d'une porte, qui primitivement ouverts au large, sont ensuite fermés complètement. (Rogie).

Le *recessus ventralis* qui était externe lors de l'étalement des feuillets est donc maintenant ventral par rapport aux ponts d'accolement, et le *recessus dorsalis*, primitivement interne, est actuellement dorsal, et immédiatement apparaît la raison de leur dénomination, que leur position précédente ne permettait pas de comprendre.

(Considérer le schéma ci-contre qui fait voir les relations indiquées. Les lettres (') correspondent aux mêmes lettres

que non (¹). La partie supérieure représente l'état étalé, la partie inférieure l'état recourbé en gouttière.

Recul du bord crânial de l'ombilic intestinal.

L'ombilic intestinal s'est rétréci, a réduit sa surface de

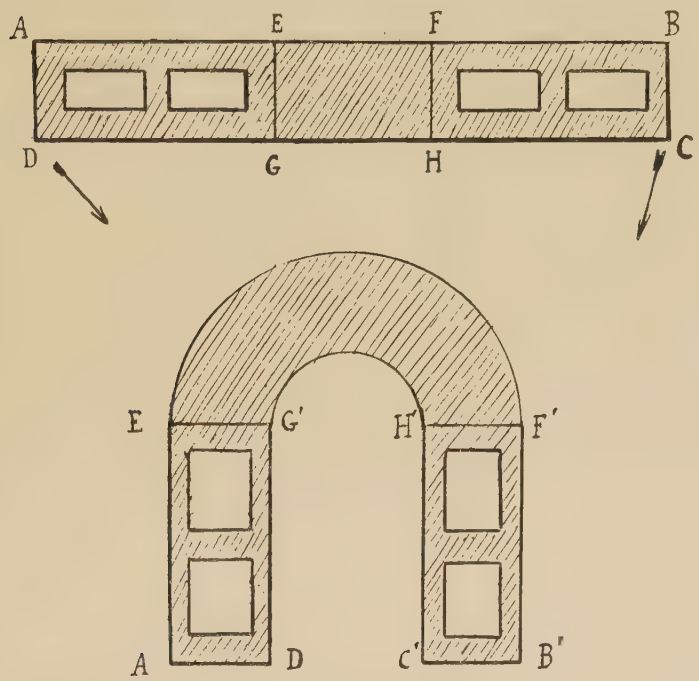

Sch: VIII

Les ponts d'accolement ne sont désignés par aucune lettre, mais sont nettement [visibles.
Le recessus parietalis ventralis est près de AD à gauche, et près de BC à droite.
Le recessus parietalis dorsalis est près de EG à gauche, et près de HF à droite.
La partie limitée par les traits EG et FH représente la pièce radiculaire primitive.

section, et avec une vitesse telle pendant ces dernières 24 heures, qu'à 10 jours il a déjà complètement abandonné la région pariétale et n'existe plus que dans la région troncale

de l'embryon, si bien que l'arc du hile de l'intestin antérieur, comme dit Ravn, sur lequel se recourbe l'endoderme, est reporté au delà même des cornes du proamnios.

Quelles sont les conséquences de ces phénomènes ?

Tout d'abord, le seul fait que le sillon limitant s'est avancé jusqu'au delà des ponts d'accolement a accru de la même longueur les parois latérales, droite et gauche, de l'ombilic intestinal, par suite de la rotation à 90° de la splanchnopleure entraînée dans le mouvement général de pivotement.

Mais le mouvement de la splanchnopleure ne se borne pas là : elle ne reste pas seulement recourbée en gouttière ou en forme de tuile faîtière, mais elle s'incurve et tend à rétrécir l'ombilic intestinal en proéminant de plus en plus vers le centre de cet orifice. Or, un tel processus est en corrélation directe avec l'accroissement de profondeur du sillon limitant. Mais cette profondeur a précisément son maximum dans sa partie transversale (on l'a vu au chap. II), c'est donc aussi dans sa région transversale, qui regarde directement en arrière, que l'on verra la proéminence de l'incurvation de la splanchnopleure être à son maximum. Cependant il faut bien prêter son attention que dans tout ceci nous n'avons pas affaire à des lignes droites ou à des surfaces plane, mais seulement à des courbes. Par suite, la seule région véritablement transversale est située sur l'axe médian, et c'est là, en effet, que l'on rencontre et le maximum de profondeur du sillon et aussi la plus grande incurvation de la splanchnopleure lesquelles vont en décroissant latéralement et caudalement.

La région pariétale a donc la forme d'un fuseau dont le renflement croît continuellement mais que l'on aurait recourbé en demi-cercle. Et enfin le bord crânial de l'ombilic intestinal qui dessinait une courbe circulaire au début, décrit maintenant, par suite du retard existant dans la fermeture latérale de cet ombilic, une sorte de courbe elliptique dont la projection sur un plan horizontal se voit dans le schéma

ci-joint, où A, A', A'', A''' indiquent les positions successives de sa partie médiane, transversale.

Ce processus, par sa complexité même, n'a pas d'exemple en dehors des êtres doués de vie, et c'est chez les animaux que l'on doit rechercher des termes de comparaison. On dira, si l'on veut, que l'occlusion de l'ombilic intestinal est semblable à la fermeture de l'orifice buccal, qui lui aussi, quand il est ouvert au maximum, a une forme vaguement circu-

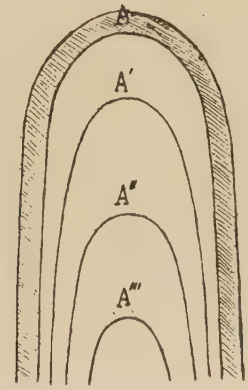

Sch : IX

laire, puis en se rétrécissant, dessine une sorte d'ellipse par suite de l'inégale réduction de ses divers diamètres. Cette image me paraît plus conforme à la réalité que celle de la fermeture d'une bourse au moyen de la traction de ses cordons, car l'orifice de la bouche, de circulaire, devient étoilé, en se garnissant de nombreux plis radiés.

Beaucoup d'auteurs, et en particulier Hertwig, Ravn, Lockwood, Rogie, Hensen, Minot, pensent que la partie droite et la partie gauche de la splanchnopleure embryonnaire se rapprochent simplement de la ligne médiane, et s'accolent pour constituer une large cloison sagittalement dirigée et divisant

la région pariétale en deux moitiés symétriques : par suite, il y aurait primitivement non seulement deux cœurs, mais deux cavités pariétales distinctes et deux lames précardiales. Et seulement secondairement on verrait la fusion des deux moitiés du cœlome par disparition du *mésocarde ventral*, lequel ne serait autre que la masse de mésoderme, formée de deux lames splanchnopleurales accolées, et qui rattacherait les ventricules aux deux moitiés de la lame précardiale, primitivement séparées.

On peut se demander, pour légitimer cette conception, si, dans le cours du développement, il est habituel de voir une membrane se constituer très nettement, puis se résorber ensuite, sans laisser des traces de son existence. De plus, les auteurs avouent eux-mêmes qu'ils n'ont jamais rencontré ledit mésocarde ventral et qu'ils n'ont jamais assisté à sa résorption; il faudrait donc que cette dernière ait eu lieu bien tôt dans le développement.

C'est pourquoi la façon dont j'ai exposé ci-dessus les phénomènes me paraît plus rationnelle, parce que plus simple; Rouvière (1904) n'admet pas non plus l'existence éphémère du mésocarde ventral, car il dit : « Il (le cœur) s'accroît dans les deux sens, de haut en bas et de dehors en dedans. Ce qu'il y a de particulièrement intéressant dans cet allongement, c'est que le sillon de la cavité pariétale qui répond au bord libre du repli, et qui est compris dans une duplicature de la splanchnopleure, glisse en avant des deux ébauches cardiaques. Celles-ci se sont rapprochées pendant l'abaissement du repli cardiaque, et comme elles augmentent en même temps de volume, elles arrivent au contact l'une de l'autre, s'accolent et se fusionnent sur la ligne médiane, mais le sillon de la cavité pariétale qui déborde en bas leur soudure s'oppose à la formation de tout mésocarde antérieur. » (Journal de l'anatomie). L'embryon est supposé debout: donc antérieur = ventral.

Cet abaissement du sillon exprime à peu près la même idée

que celle indiquée par moi lorsque je parle de la proéminence *caudale* de la splanchnopleure maximum sur la ligne médiane; car il est certain que le seul fait d'admettre l'accroissement en longueur crânio-caudale de la cavité pariétale par fusion secondaire de ses deux moitiés latérales entraîne l'affirmation que les parties droite et gauche de la splanchnopleure bombent et proéminent au maximum l'une vers l'autre, autrement dit *vers la ligne médiane* et non pas caudalement. Dans l'hypothèse classique l'orifice délimité est angulaire dans sa

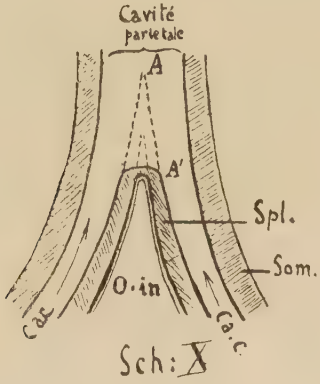

Spl = splanchnopleure. Som = somatopleure ;
Oin = ombilic intestinal. Cac = canal communicant.

partie crâniale, et est effilé comme l'extrémité d'une flèche, mais il ne peut être représenté par une ellipse, comme je l'ai fait. Voir le schéma ci-joint X, qui montre le fusionnement des cavités droite et gauche et la disparition du mésocarde ventral. Suivant cette opinion, la splanchnopleure qui se résorbe est marquée en pointillé de A à A'.

Le schéma XI fait voir comment l'hypothèse classique admet la formation du mésocarde ventral. Les tissus étant supposés étalés, les flèches font comprendre la façon dont les parties droite et gauche de la splanchnopleure viennent se fusionner en un méso unique sagittalement dirigé. Le schéma

XII montre ce phénomène s'accomplissant; il fait voir la disparition du mésocarde ventral (marqué en pointillé) et la fusion en une cavité unique des deux ébauches de la cavité

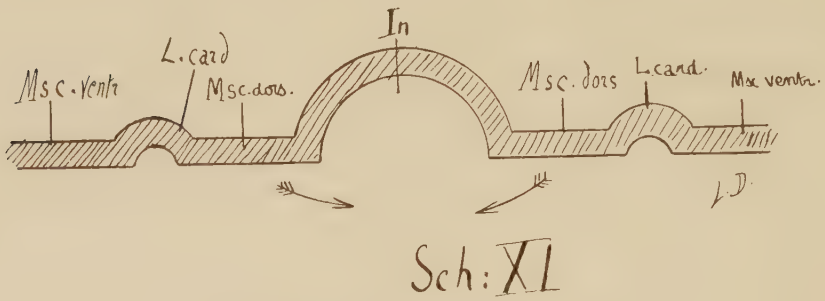

In. = Intestin. L card = lame cardiogène.
Msc ventr = Mésocarde ventral. Msc. dors. = Mésocarde dorsal.

pariétale. Les ponts d'accolement, qui y sont dessinés, indiquent qu'il sert aussi pour l'explication d'un autre exposé.

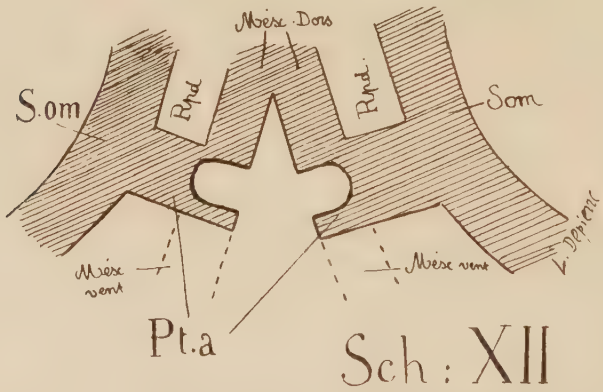

Som = Somatopleure. Rpd = Recessus parietalis dorsalis.
Pta = Pont d'accolement.

Robinson (1892) a émis une autre hypothèse pour expliquer l'absence du mésocarde dorsal. Pour lui, le cœur se formerait quand les tissus sont encore entièrement étalés,

c'est-à-dire quand la splanchnopleure est sous la somatopleure, en position ventrale, si l'on peut ainsi s'exprimer. A cette époque, le cœur résulterait alors d'une évagination de la splanchnopleure vers la somatopleure sans jamais atteindre cette dernière cependant. Donc à ce moment le cœur a une sorte de méso ventral et aucun méso dorsal. Mais Robinson admet que la lame pariétale, où est le cœur, pour passer de sa position péricéphalique, c'est-à-dire en avant de la tête, qu'elle a alors, à celle ventrale par rapport au tube digestif (1) (embryon de 9 jours) pivote autour d'un axe transversal et décrit une rotation complète de 180°, si bien que ce qui était ventral devient dorsal et qu'en particulier le méso ventral primitif du cœur est venu se placer en position dorsale, en même temps que l'espace libre, primitivement constaté sur sa face dorsale, est maintenant situé ventralement par rapport à cet organe. Cette conception est ingénieuse; malheureusement elle paraît être surtout une vue de l'esprit, car elle n'aurait pas été vérifiée sur des coupes en séries, au moins suivant l'affirmation de Rouvière (1904).

Fermeture caudale des Recessus ventraux.

Quoi qu'il en soit de toute cette discussion, il suffit de constater qu'à 10 jours le mésocarde ventral n'existe pas, que le ventricule est une cavité unique, médiane, et que déjà il s'est tellement accru qu'il est forcé de s'incurver en C dont la convexité est ventralement dirigée et repousse dans ce sens la lame péricardiale (2). Les oreillettes, d'autre part, elles aussi, se sont rapprochées par disparition de la partie de l'ombilic intestinal qui les séparait précédemment et se

1. Comparer fig. 1 et 2 à fig. 4 (en couleurs).

2. De telle sorte que cette lame en bombant ventralement apparaît comme un fond de culotte, tel qu'on le voit sur un individu fortement courbé vers la terre (Rogie) (Voir fig. 3 en couleurs).

sont fusionnées en une cavité unique; elles commencent déjà à remonter derrière le ventricule (dorsalement par rapport à lui), en même temps que se réduit et disparaît la partie du méso dorsal qui rattachait le ventricule à la paroi ventrale de l'intestin antérieur (1).

Quant aux veines omphalomésentériques, elles sont encore disposées à droite et à gauche de la partie persistante de l'ombilic intestinal, elles ne peuvent donc se rapprocher et s'unir et leur accroissement ne peut se faire que du côté externe, vers la concavité de la courbe qu'elles décrivent autour des cornes du proamnios. D'où il est facile de comprendre comment le couloir continu, qui existait à 9 jours autour de ces cornes proamniotiques et unissait la cavité pariétale au cœlome extra-embryonnaire, se réduit progressivement par le seul fait du soulèvement progressif de la lame mésodermique recouvrant les veines omphalomésentériques. Finalement cette lame mésodermique s'unit à celle demeurée indivise, qui borde le proamnios, et l'on a un véritable plancher obturant caudalement le recessus et lui donnant l'aspect d'un cul-de-sac. Ce plancher est nettement une formation *secondaire*, puisqu'il est dû à ce que, d'une part, dans le phénomène du reploiement des tissus et du creusement du sillon limitant, les cornes du proamnios se rapprochent de la ligne médiane, entraînant la bande mésodermique non clivée adjacente — et, d'autre part, le développement progressif des veines omphalomésentériques retarde et empêche, partiellement, le même rapprochement vers la ligne médiane, de la lame mésodermique qui les recouvre. Il doit nécessairement se produire une rencontre de ces deux lames mésodermiques : et c'est ce qui a lieu et ce que j'ai voulu montrer. En somme le phénomène est semblable à celui que l'on voit se produire lorsque dans un groupe d'hommes, défilant par

1. Ce processus est terminé dans la fig. D (en noir) dans laquelle on voit un mésocarde seulement pour les oreillettes et nullement pour le ventricule, lequel est placé sur leur face ventro-crâniale.

lignes, l'une d'elles est arrêtée par un obstacle, la suivante vient rapidement se jeter sur elle, réduisant et même annihilant l'espace normal qui les séparait auparavant. L'examen du schéma VIII fait bien saisir aussi la nature du phénomène; si, dans le mouvement de flexion indiqué par les flèches, les lames HC et DG restent en retard dans leur partie externe, elles seront rencontrées bientôt par les lames AE et FB et les recessus ventraux seront fermés.

Cependant les veines omphalomésentériques ont un trajet hélicoïdal en suivant le trajet des recessus ventraux par suite de ce que leur courbe n'est plus inscrite dans un plan, comme lors de l'étalement des tissus (1). Le plancher des recessus ventraux devrait donc avoir une forme semblable, quelque chose comme une spire de tire-bouchon. Peut-être ce plancher possède-t-il une telle forme pendant quelque temps dans le cours du développement, mais ce temps est assurément très court, et sa forme se modifie rapidement, si bien que le plancher de chaque recessus ventral a bientôt une face qui, dans son ensemble, est dirigée du côté de la tête et du côté externe, l'autre regardant l'extrémité caudale et l'axe médian.

Mais ce seul fait qu'il possède une face crâniale et qu'il limite le cœlome pariétal doit lui faire reconnaître les caractères propres au Septum Transversum et le considérer comme partie intégrante de cette cloison. Uskow, du reste, ne s'y est pas trompé lorsqu'il déclare : « Le Septum Transversum gagne en largeur, car il ne demeure plus limité à la partie médiane, autour de la Fovea cardiaca, mais s'étend des deux côtés dans le domaine du cœlome tubulaire pair et là se continue directement dans la paroi latérale de la cavité péricardique primitive. » (Uskow, proposition VI, lapin de 10 jours, 1883) [cœlome tubulaire = canaux communicants dont la section transversale dessine un cercle — ca-

1. Voir fig. 5 (en couleurs) et B (en noir) et comparer à 3 (en couleurs).

vité péricardique primitive = cavité pariétale — Fovea cardiaca = partie de cette cavité dans laquelle est logé le cœur : terme créé par Wolff].

Modification du Septum Transversum primitif.

Mais dans ces divers changements survenus au cours du 10e jour, la question importante pour nous se pose : c'est celle de savoir ce qu'est devenu le Septum Transversum primitif, splanchnopleural.

Cette question elle-même est double et peut-être envisagée sous deux faces :

I) On peut rechercher quel sort ont eu les divers éléments composant le Septum Transversum de neuf jours et examiner quel rapport existe entre eux et ceux constituant le Septum Transversum de 10 jours. Envisagée sous cette forme, la question est excessivement délicate, nécessiterait des recherches spéciales, et, du reste, paraît être d'un intérêt relatif. Elle ne sera pas examinée ici, mais on continuera à considérer le Septum Transversum non pas en tant que tissu, mais uniquement dans sa fonction qui est de fermer caudalement la cavité pariétale. Alors :

II) La question posée se réduit à rechercher la relation qui existe entre la forme et les rapports de cette clôture à 9 jours ; Septum Transversum primitif, d'une part — et la forme et les rapports de cette même clôture à dix jours : Septum Transversum actuel, d'autre part.

Or, les quelques notions exposées ci-dessus suffisent pour faire les déductions suivantes :

A) Le Septum Transversum s'est reporté jusqu'au niveau des cornes du proamnios et il est maintenant à la limite même de la région pariétale (10 jours).

B) Il s'est accru en direction dorso-ventrale par suite 1° de l'augmentation dans le même sens du diamètre de la cavité pariétale, devenue semblable à une vessie ;— 2° de la pédiculi-

sation plus grande de l'attache du système circulatoire à l'endoderme;

C) Enfin il s'est rétréci de droite à gauche par réduction dans ce sens de l'ombilic intestinal (1). Mais ce dernier phénomène est largement compensé par un autre qui consiste en son accroissement transversal, à droite et à gauche, dû à l'adjonction des deux planchers des recessus ventraux.

Réunion des deux ponts d'accolement.

Maintenant, si l'on considère les deux ponts d'accolement, on voit que d'une part ils n'ont pas subi de déplacement caudal appréciable — et que d'autre part le Septum Transversum, après avoir été plus crânial qu'eux, est passé à leur niveau, et finalement se trouve au rez de leur bord caudal. Mais le Septum Transversum, dans sa partie médiane, répétons-le, c'est seulement une partie de la splanchnopleure. Par conséquent, les ponts d'accolement ont perdu, pour leurs bords internes, tout rapport avec la splanchnopleure. Aucune substance n'est donc plus interposée entre ces bords internes: force leur est de s'accoler, et, par leur fusion, de constituer une membrane unique comprenant les deux ponts d'accolement. Or, on l'a vu, les ponts d'accolement ont en même temps pris une position frontale; c'est pourquoi la membrane qu'ils constituent est frontalement disposée et réunit directement la paroi droite à la paroi gauche de la région pariétale. Cependant dans chacun de leurs bords internes était creusée une dépression dans laquelle passait une veine omphalomésentérique. Par suite les deux veines omphalomésentériques sont maintenant accolées, leurs lumières finissent même par communiquer et former ainsi un vaste sinus, collecteur de

1. Voir schéma IX ci-dessus.

tout le sang avant son entrée dans le cœur proprement dit (1).

Ce sinus devient même si vaste par rapport à ses parois que Ravn prend la partie pour le tout et appelle *sinus venosus* ou *saccus reuniens* la totalité de la cloison frontale.

Constitution du diaphragme primitif.

Il existe donc à l'extrémité caudale de la région pariétale une vaste cloison formée

1° des ponts d'accolement unis par leurs bords internes,

2° par le Septum Transversum (partie médiane splanchnopleurale et régions latérales secondaires), soudé aux bords caudaux des premiers.

Cette cloison est le *diaphragme primitif* de Uskow ; sa forme générale peut être représentée par un angle dièdre droit, l'ensemble des ponts d'accolement en étant la partie frontale et le Septum Transversum la partie transversale, horizontale, si elle existait chez un homme adulte debout.

Mais cette disposition de deux lames : l'une frontale, l'autre horizontale, évoque immédiatement l'image d'une chaise dont la première serait le dossier et la seconde formerait le siège (Rogie). C'est là ce que représente le schéma ci-joint, XII *bis*.

Modifications concomitantes survenues dans le cœlome pariétal.

Si maintenant nous considérons le cœlome pariétal et examinons les variations qu'il a subies entre temps, on voit que les modifications survenues dans les tissus environnants ont eu pour effet d'allonger sa portion impaire, médiane, laquelle s'étend maintenant presque jusqu'à la limite caudale du pro-

1. Voir le schéma XII qui montre cette convergence des ponts d'accolement par disparition du Septum Transversum les séparant. On distingue l'encoche par où passe chaque veine omphalomésentérique. Comparer à schéma XI où les tissus sont étalés.

amnios, car le Septum Transversum, sa fermeture caudale, s'est reporté au niveau des cornes dudit proamnios et l'ombilic intestinal est devenu entièrement partie intégrante des régions du tronc. Immédiatement apparaît la justification du terme : cavité pariétale proprement dite, qui a servi à désigner cette partie médiane, alors qu'elle avait relativement peu d'extension en comparaison des portions latérales paires :

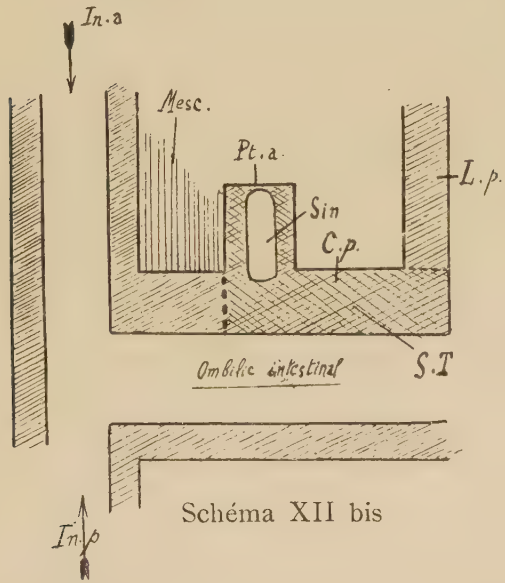

Schéma XII bis

Ina = Intestin antérieur. Mes = Mésocarde. Pta = Pont d'accolement. Sin = Sinus veineux. Cp = Cavité pariétale. St = Septum Transversum. Lp = Lame précardiale. Inp = Intestin postérieur [un seul mésocarde — le dorsal — est représenté, puisqu'à ce stade le ventral a disparu.]

les canaux communicants. En somme on peut dire que la longueur de la cavité pariétale et celle des canaux communicants, aux premiers stades, forment, par leur totalité, une valeur constante, et que l'accroissement de la première se fait aux dépens de la seconde : la limite entre les deux étant seulement indiquée par l'extrémité crâniale du Septum Trans-

versum qui, ainsi, dans son recul, joue en quelque sorte le rôle de l'aiguille indicatrice se mouvant le long d'une règle fixe, où l'on voit précisément l'accroissement du nombre des divisions d'un côté être fait de l'égale diminution de celles de l'autre côté. Ou pour employer une comparaison qui se rapproche peut-être plus de la réalité, on dira : la poupe d'un bateau qui sort d'une écluse représente le Septum Transversum; dans son déplacement il fait croître la surface de l'eau délimitée par elle et la porte fermée (cavité pariétale proprement dite) aux dépens des deux languettes, placées de part et d'autre, le long des murs de l'écluse (canaux communicants).

Ces canaux communicants existent encore à dix jours; mais ils ont subi de notables réductions, car outre celle due à la diminution de leur longueur, ils ont eu celle provenant de la disparition de leur partie ventrale. En effet, cette portion ventrale, on l'a vu, se ferme en cul-de-sac par formation des expansions latérales secondaires du Septum Transversum, puis peu à peu elle se comble entièrement et disparaît; il n'y a donc plus de recessus parietalis ventralis, et alors le second adjectif de leur désignation devient inutile; le terme recessus parietalis devient suffisant et ne peut plus prêter à confusion entre une partie dorsale et une ventrale : cette dernière étant disparue. Les choses se sont passées absolument comme si le bras de rivière médian, intermédiaire aux deux autres, avait été comblé et qu'ainsi un barrage secondaire se soit édifié à leur place; ce barrage est en rapport avec les eaux de la rivière par sa face qui regarde en amont et par celle qui est dirigée vers l'aval (1).

Les recessus pariétaux dorsaux persistent donc seuls: ils sont les recessus pariétaux : *recessus parietalis* (de His). Ils ont pour parois, du côté dorsal et du côté latéral : les parois

1. Considérer le schéma V, dans lequel il suffit de remplacer l'espace libre, marquée par la flèche intermédiaire en Rpv, par des hachures représentant un tissu compact ; c'est là ce qui existe dans schéma XV (plus loin.)

mêmes du corps — du côté du ventre : les ponts d'accolement — vers la ligne médiane : l'intestin et une lame de mésoderme dans laquelle est contenu cet intestin et qui réunit les ponts d'accolement à la paroi dorsale du corps; c'est la masse appelée par Brachet : *mésentère dorso-ventral primitif*. Voir le schéma XIII ci-contre, où ces rapports sont indiqués (coupe transversale).

Ce mésentère se divise en deux portions : l'une dorsale,

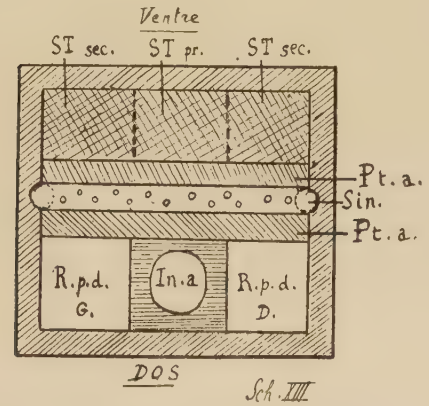

St pr = Septum Transversum primitif de Uskow, médian ;
St. sec = expansions secondaires latérales du Septum Transversum (1).
Sin = Sinus veineux. Pta = Pont d'accolement.
Rpd = Recessus parietalis dorsalis : D = droit, G = G uche.
Ina = Intestin antérieur.

située entre la paroi du corps et l'intestin, forme le *mésentère dorsal*, l'autre, ventrale, disposée entre l'intestin d'une part — et le cœur et les ponts d'accolement d'autre part — constitue le *mésentère ventral* ou le *mésocarde dorsal*. Quant au mésocarde ventral, il est inutile de revenir sur les discussions exposées ci-dessus au sujet de son existence; il suffit de

1. Remplissant la cavité des recessus pariétaux ventraux.

constater qu'*actuellement, à 10 jours,* on n'en voit pas la trace (1).

Etat du système circulatoire dans la région du diaphragme primitif.

C'est seulement du système veineux qu'il sera parlé, car lui seul a des rapports avec la région qui nous occupe maintenant. Ce système veineux comprend un corps unique, dont le ventricule est ventral et les oreillettes dorsales, seules pourvues d'un mésocarde ; à ce cœur fait suite un vaste sinus veineux, qui, avec le ventricule et les oreillettes, dessine une sorte d'S italique (2).

Or dans le sinus veineux viennent se déverser trois espèces de sangs différents :

A) Le sang provenant de la vésicule ombilicale, ramené par les deux veines *omphalomésentériques,* rampant dans la splanchnopleure, donc situées dans la même paroi du cœlome que le cœur.

B) Le sang provenant de l'allantoïde et du placenta, développé entre temps, afin de permettre à la mère de contribuer à la nutrition de l'embryon et de compenser la diminution rapide de la vésicule ombilicale. Ce sang est canalisé par les *veines ombilicales.*

C) Le sang des parois propres du corps embryonnaire, collecté par les deux *veines jugulaires* ou cardinales antérieures, seules existantes encore. Plus tard, à onze jours, l'extrémité

1. Je sais bien que Hertwig, Ravn, et en général tous ceux qui admettent l'accolement de deux mésocardes, suivi de leur résorption, considèrent le Septum Transversum splanchnopleural comme le seul vestige caudal du mésocarde ventral bien constitué à un moment donné. Ce septum serait comme la fondation persistante et le témoin d'un mur que l'on aurait démoli.

2. Voir fig. D (en noir) plus loin, page 84, dans laquelle on voit cette inflexion du cœur et l'absence d'un mésocarde dorsal pour le ventricule. Cette absence tient, elle aussi, probablement à la disparition d'une cloison existant précédemment. L'embryon a plus de 10 jours, car les canaux de Cuvier et le foie sont formés.

caudale de l'embryon est assez développée pour posséder elle aussi deux veines *cardinales postérieures* (ou caudales).

Or ces deux derniers groupes de veines cheminent dans la somatopleure; comme toutes les veines viennent finalement mélanger leur sang dans le même sinus, afin qu'un moteur unique le répartisse dans tout le corps ensuite, il est donc nécessaire qu'il existe des *ponts* d'union entre la splanchnopleure et la somatopleure, par lesquels s'engagent des vaisseaux sanguins. Quels sont ces ponts?

Ce sont, en premier lieu, les *ponts d'accolement* primitifs, déjà décrits, qui livrent passage aux veines jugulaires et:

En second lieu, d'autres *ponts* formés seulement au moment du développement de l'allantoïde et des veines ombilicales.

Ces derniers ponts, d'origine nettement secondaires, d'après Uskow, servent à la fusion des lumières des veines ombilicales et omphalomésentériques; ils prolongent caudalement les ponts d'accolement primitifs et forment comme des appendices au diaphragme primitif (1).

Le système veineux embryonnaire devient donc semblable à la convergence des lignes de chemin de fer à l'approche d'une grande gare; l'on a ainsi une première bifurcation: ombilicale-omphalomésentérique (marquée 1, schéma ci-contre, XIV) fusionnant les sangs vitellin et placentaire — puis une deuxième, réunissant ce tronc commun et la veine jugulaire (marquée 2), mélangeant les sangs annexiel d'une part — et somatique embryonnaire de l'autre — enfin une troisième, combinant en la cavité unique du sinus veineux, les moitiés droite et gauche de tout le système (marquée 3) et par suite mélangeant la totalité des sangs annexiel et fœtal (2).

Voir le schéma ci-contre. La veine cardinale postérieure est

1. Ce pont est marqué en pointillé dans la fig. D (en noir) ; il est indiqué aussi dans la fig. B (noir).

2. Voir la fig. D (en noir) où ces diverses embouchures sont indiquées.

en pointillé parce qu'elle n'est pas encore développée au stade actuel (10 jours).

CONCLUSIONS.

A) Le seul fait que tous les vaisseaux viennent se fusionner avec le sinus veineux a donc eu pour conséquences directes

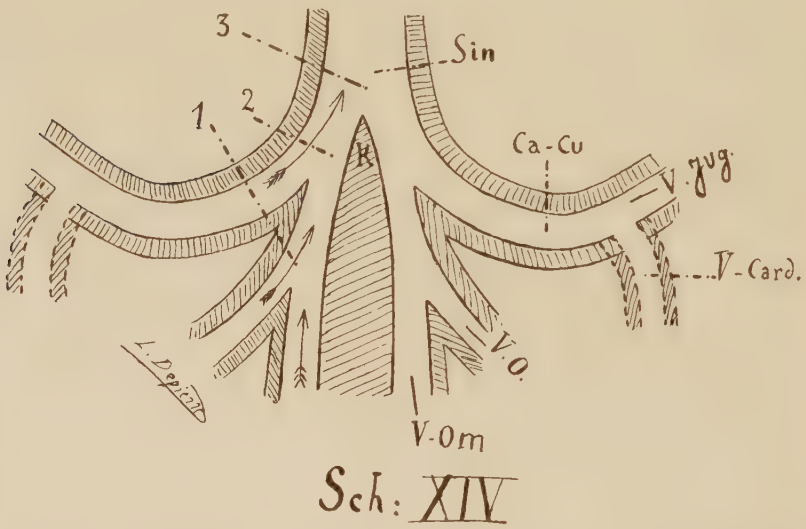

Sin = Sinus veineux. VO = Veine ombilicale. Vom = Veine omphalomésentériqu
V card = Veine cardinale postérieure. V jug = veine jugulaire ou cardinale antérieure. Cacu = canal de Curier (1). K = promontoire divisant le système circulatoire en deux parties symétriques.

1° de maintenir permanente l'existence des ponts d'accolement, qui, une fois envahis par les veines jugulaires, ne peuvent plus disparaître, puisque ces veines demeurent pendant toute la vie (sinon dans leur totalité, au moins partiellement).

2° d'allonger caudalement ces ponts primitifs par l'ad-

1. Voir chap. VI.

jonction de ponts secondaires dus à l'union des veines ombilicales et omphalomésentériques.

B) Le développement de ces vaisseaux, et en particulier des veines omphalomésentériques, a accru les dimensions du diaphragme primitif, lequel apparaît maintenant comme une cloison transversale fermant caudalement la partie ventrale de la cavité pariétale, et se prolongeant caudalement et crânialement, par une cloison frontale, dans laquelle cheminent les veines somatopleurales. Ce diaphragme primitif, dans sa partie qui correspond au Septum Transversum primitif, a subi un recul qui l'a amené de la région péricéphalique au niveau des cornes du proamnios, formant ainsi la limite même de la région pariétale. Ce recul s'accentuera-t-il dans la suite et verra-t-on le diaphragme gagner les régions du tronc? Non, le diaphragme est bientôt maintenu dans sa position par une évagination de l'endoderme qui joue pour ainsi dire le rôle de butoir, c'est l'évagination des glandes intestinales et en particulier celle du foie. Mais ce rôle du foie sera exposé plus loin, chap. VI; auparavant, il faut nous occuper de l'examen de quelques opinions émises par divers auteurs sur le même diaphragme primitif (1).

1. J'ai cru devoir faire tout cet exposé afin de mettre les idées de Uskow dans leur cadre naturel ; il eût été plus conforme à l'ordre chronologique de parler en premier lieu du Septum Transversum de His, puisqu'il l'a décrit avant Uskow, mais ce dernier auteur ayant commencé ses études sur des embryons plus jeunes, j'aurais dû interrompre la description de Uskow, ce qui m'a paru peu rationnel.

CHAPITRE IV

LE DIAPHRAGME PRIMITIF
(tel que l'entend His)

Le *diaphragme primitif* a été appelé par His : *Septum Transversum;* pour cet investigateur, il y a identité entre les compréhensions des deux termes. Examinons donc en premier lieu quelle est la formation désignée par His sous le nom de *Septum Transversum ;*.

Le Septum Transversum de His.

Le terme Septum Transversum a été créé par His et appliqué tout d'abord par lui à l'embryon du poulet en 1868, puis à l'embryon humain, en 1880, dans son étude générale sur l'embryologie humaine, et enfin à l'embryon de lapin en 1881.

Voici le texte que His consacre à la description du Septum Transversum chez le lapin (Arch. von His, 1881). [L'embryon dont il s'agit possède 8 protovertèbres — mesure 5^{mm} de longueur — est âgé de huit jours, suivant His; cependant Uskow déclare qu'il est en tout comparable à l'embryon que lui-même décrit et qu'il reconnaît âgé de 9 jours].

« Les deux moitiés (de la cavité pariétale) deviennent de

plus en plus petites et basses à mesure que l'on se porte d'avant en arrière. Le pli cardiaque se porte de plus en plus en dehors; finalement vient un point où il atteint le bord de la cavité. La plaque cardiogène avait-elle été jusque-là reliée avec la plaque dorsale, cette connexion cesse dès maintenant; les deux couches se touchent, tandis que le dos du pli cardiaque prolongé s'accole à la face inférieure de la couche sus-jacente dans une certaine étendue... Nous pouvons considérer la cavité pariétale (probablement chacune de ses moitiés?) comme un entonnoir à prolongement excentrique situé en dedans (c'est-à-dire vers la ligne médiane, assurément). Le fond de l'entonnoir relie l'extrémité postérieure du cœur avec la paroi latérale du corps et avec la lame précardiale. C'est le diaphragme primaire; c'est-à-dire le Septum Transversum. Les troncs veineux, qui, de la paroi externe du corps, se rendent au cœur, prennent son chemin pour contourner le côté inférieur du fond de l'entonnoir... Le chemin des vaisseaux de la somatopleure contourne la paroi postérieure de la cavité pariétale et utilise l'hiatus compris entre la bande antérieure et la bande postérieure de la paroi pariétale inférieure » (traduction Rogie) (1).

Considérer la figure A ci-contre, faite d'après les données et les dessins de His.

Etude critique du Septum Transversum de His.

De l'étude du texte précédent et de son contexte, ainsi que de l'examen des figures y annexées, on peut tirer les conclusions suivantes :

1° Le Septum Transversum — de His — apparaît sous la forme de *deux ébauches* symétriquement disposées par rapport à l'axe médian.

1. L'embryon est supposé couché sur le ventre, comme l'est l'animal adulte ; donc antérieur = crânial, etc.

2° Ces ébauches sont situées en plein cœlome, en rapport avec ce cœlome par ses *deux faces;* elles se présentent par suite comme des *septa* véritables, au sens strict du mot, qui est de désigner des cloisons séparant l'une de l'autre des cavités de même nature.

3° Le Septum Transversum sépare la cavité pariétale, des *cavités du tronc* (ou troncales).

4° Le Septum Transversum est situé à l'extrémité *caudale* des canaux communicants et

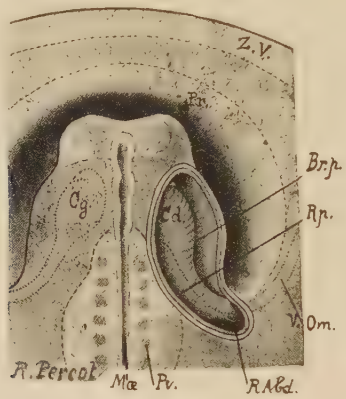

Fig. A (Rogie)

Vue dorsale de la partie céphalique d'un embryon dont la moelle est encore ouverte. Cette figure correspond à une partie de la fig. 3 (en couleurs) agrandie, et modifiée ainsi qu'il convient, car dans la fig. 3 (vue centrale) on constate un passage entre la bande soulevée par les veines omphalomésentériques et celle qui borde les cornes du proamnios, contrairement à ce que l'on voit ici. Une brèche est pratiquée dans la somatopleure pour permettre la vue dans la cavité pariétale. Brp = Bursa parietalis. Rp = Recessus parietalis. Rabd = Recessus abdominalis. Cd = Cœur droit. Cg = Cœur gauche. Vom = Veine omphalmésentérique. Moe = Moelle. Pv = Protovertèbres. Pr = Proamnios. Zv = Zone vitelline.

5° Sur le trajet des veines omphalomésentériques, en rapport avec leur bord externe, à l'endroit où leur partie embryonnaire commence sa courbe autour des *cornes du proamnios.*

Or examiné à ces différents points de vue, le Septum Trans-

versum de Uskow, étudié sur son embryon de 9 jours (semblable à celui de 8 jours de His)

1° Se présente sous l'aspect d'une *seule ébauche* médiane.

2° Est en rapport avec le cœlome avec une *seule de ses faces :* la face crâniale.

3° Sépare la cavité pariétale, non pas des cavités troncales, mais de l'endoderme recouvrant la *vésicule ombilicale* et les éléments vitellins y contenus.

4° Est situé à l'extrémité *crâniale* des canaux communicants.

5° Est bien sur le trajet des veines omphalomésentériques, mais est en rapport avec leur *bord interne* précisément à l'endroit de leur incurvation vers l'*axe médian,* où elles vont se fusionner en un sinus unique (1).

En un mot, si le Septum Transversum de Uskow est la selle du cavalier, celui de His est quelque chose comme ses étriers et en tous cas il est certain qu'à *ce stade* aucune identification ne me paraît possible entre le Septum Transversum de His et celui de Uskow.

Identification partielle avec les ponts d'accolement.

Mais si l'on examine les ponts d'accolement, de Uskow, on voit immédiatement qu'entre eux et le Septum Transversum, de His, existe un certain nombre de caractères communs : le premier, dont l'importance n'est pas à dédaigner, est précisément la comparaison, que leurs inventeurs respectifs font de chacun d'eux, avec le diaphragme primitif ou primaire : His déclarant que son Septum Transversum est identique au diaphragme primitif et d'autre part Uskow affirmant que ses ponts d'accolement sont une partie intégrante du même diaphragme primitif: la conclusion est alors que

1. Voir les deux chapitres précédents.

les ponts d'accolement sont une partie du Septum Transversum, de His.

Cependant une telle affirmation absolument logique a besoin d'être vérifiée, car il se pourrait qu'une même expression, précisément le terme de comparaison, ne gardât pas toujours le même sens en passant par divers auteurs.

Or les textes, comme les figures, permettent de dire que le Septum Transversum de His, et les ponts d'accolement de Uskow, ont ceci de commun que

1° Ils comprennent chacun deux ébauches, symétriques par rapport au plan médian;

2° Ils sont chacun en rapport avec le cœlome par deux de leurs faces, c'est-à-dire se montrent comme de véritables septa.

3° Sont situés vers l'extrémité caudale des canaux communicants (de Ravn);

Et voilà pourquoi on peut superposer la coupe de His, n° 26, fig. 2, où on voit le Septum Transversum et la coupe 79, fig. 1, de Uskow, dans laquelle sont dessinés les ponts d'accolement.

Mais l'identification n'est pas totale; elle n'existe que pour une partie, car les deux Septa transversa élémentaires ont *une plus grande extension* que les ponts d'accolement. En effet, si ces septa divisent les extrémités caudales des canaux communicants en deux corridors contigus, comme le font les ponts d'accolement, ils remplissent en outre de leur masse et comblent entièrement le corridor externe (plus tard ventral) appelé au chap. II recessus parietalis ventralis. Pour His donc, ce corridor externe n'existerait pas à l'état de passage ouvert, mais à sa place on verrait un plancher, « un fond d'entonnoir » (1), ainsi qu'il le dit, et la cavité pariétale, en cet endroit, serait fermé comme le fond d'une bourse;

1. Voir fig. A (en noir), montrant bien cette oblitération du recessus ventral.

d'où le nom de *Bursa parietalis* qu'il lui donne (1). On a donc l'image de tout espace dans lequel le plancher est partiel, comme l'on voit une cage d'escalier avec son palier, ou un entonnoir avec « sa voie d'écoulement et son fond » (His). Cet entonnoir paraît être celui des vignerons qui sert à transvaser les vins, le seul qui, à ma connaissance, possède un fond horizontal en forme de plancher.

En somme, chaque Septum Transversum élémentaire unilatéral (de His) correspond

1° à un pont d'accolement (de Uskow), lequel constitue en quelque sorte sa tranche interne;

2° à une des expansions latérales du Septum Transversum (de Uskow) apparues seulement au dixième jour et qu'obturent complètement les recessus ventraux;

3° à une masse de mésoderme qui remplirait tout le recessus ventral et formerait bloc avec la totalité des ponts d'accolement, en s'étendant sur toute leur hauteur crânio-caudale.

Le recessus parietalis dorsalis existant seul et pouvant être suffisamment désigné par le terme *recessus parietalis* (2), on voit que, si l'on reprend la comparaison de la rivière, on aura désormais une sorte de digue ou barrage qui réunit l'île (c'est-à-dire le pont d'accolement) à la bande de terre externe (paroi mésodermique longeant le proamnios); la rivière, par le fait, se divise seulement en deux courants : l'un, extra-embryonnaire, passe en dehors du Septum Transversum et du proamnios — l'autre, embryonnaire, dans tout son

1. His dit qu'à 8 jours la cavité pariétale est une Bursa ; je crois que cette affirmation ne suffit pas pour déclarer que le Septum Transversum de His est *primitif* absolument, et que jamais le recessus ventralis n'a existé ; car, à cause du silence de cet auteur au sujet des stades plus précoces, on est réduit à des conjectures.

2. L'expression *Recessus parietalis* est de His ; elle suffisait avec sa conception de la cavité pariétale ; aucune confusion n'était possible ; il en est autrement lorsque le fond de la Bursa parietalis n'existe pas et c'est uniquement pour préciser que Ravn (1889) a ajouté les adjectifs *ventralis* d'une part et *dorsalis* de l'autre.

trajet, reste en dedans du Septum Transversum (de His) et se dilate, en aval de lui, en une sorte de golfe, qui est précisément la *Bursa parietalis*. Voir le schéma ci-contre XV (1).

Limites du Septum Transversum, de His.

Le Septum Transversum, tel que l'ont montré les descrip-

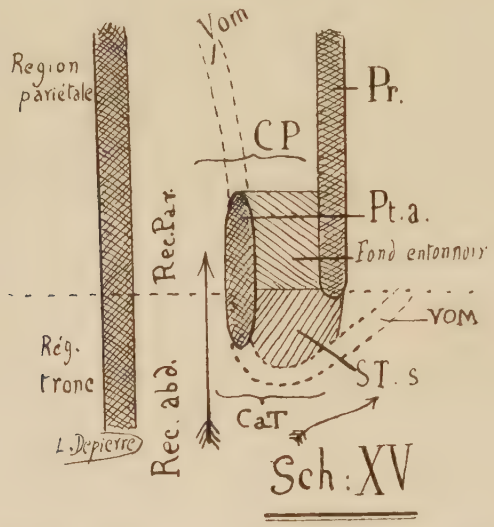

Rec. Par = Recessus parietalis. Rec abd = Recessus abdominalis. Cp = Cavité pariétale. Pr = Proamnios. Pta = Pont d'accolement. Sts = partie du septum Transversum de Uskow apparue secondairement. Cat. = Cavités du tronc. Vom = Veine omphalomésentérique, en pointillé parce qu'elle est sur un plan différent et dans toute cette partie ne forme pas cloison. La ligne pointillée transversale marque les limites de la région abdominale et de la région pariétale, limites dues à la terminaison du proamnios. Le Septum Transversum de His comprend les parties marquées Pta + Sts + Fond entonnoir. Les flèches indiquent la direction du courant de la rivière et leur nombre est de deux, pour faire voir sa division en deux bras, due à la présence du Septum Transversum.

tions précédentes apparaît comme une masse de mésoderme dont les limites sont :

1. Le comparer au schéma V.

Du côté ventral : la lame précardiale — du côté dorsal : le recessus parietalis (de His) — du côté interne : la veine omphalomésentérique avec la paroi de laquelle il se confond — du côté externe : la paroi du corps bordée par le proamnios (1).

Crânialement il s'étend sur une notable longueur dans la région pariétale, puisqu'il comprend les ponts d'accolement nettement situés dans cette région. Mais caudalement, jusqu'où descend le Septum Transversum? C'est ce qu'il convient d'examiner : on peut affirmer dès maintenant qu'il s'étend jusqu'à un point situé *dans la région du tronc.* Et cette assertion est prouvée :

1° par le texte de His lui-même qui déclare que l'accolement « du pli cardiaque » à la couche sus-jacente a lieu à la fois dans la région « où la plaque cardiogène est reliée à la plaque dorsale » (c'est-à-dire fermée latéralement, pariétale) — et aussi dans celle où « cette connexion cesse » autrement dit dans la région du tronc, ouverte latéralement et s'étendant sans interruption du territoire embryonnaire aux espaces extra-embryonnaires (2).

2° Par la figure 2, de His, laquelle montre certaines coupes où le Septum Transversum est uni avec un cœlome fermé latéralement — et d'autres, plus caudales (telles n° 26) où ledit Septum est dessiné avec un cœlome largement ouvert sur le côté.

3° Par la dénomination que His donne aux recessus. En effet, il attribue le substantif *recessus* à tout le corridor situé en dedans du Septum Transversum; mais la partie crâniale de ce corridor s'appelle *recessus parietalis,* tandis que la caudale porte le nom de *recessus abdominalis* (3), marquant ainsi

1. L'embryon est encore étalé dans cette région. Voir: fig. 3 (en couleurs), où le Septum Transversum, bien que n'étant pas marqué, est facile à se représenter — fig. A (en noir) — dans laquelle la Bursa parietalis est fermée caudalement, B pr — et Schéma XV.

2. Voir le chapitre premier.

3. Voir fig. A (en noir) Rp, et R. abd.

une distinction entre ces deux portions d'un même corridor cœlomique. Or cette distinction ne consiste pas dans un changement de nature, comme le serait la fermeture latérale d'une part, et l'ouverture sur le côté, d'autre part; car His n'indique rien de semblable, mais au contraire il oppose le mot *canal* par lequel il désigne le recessus abdominalis, au terme *fente* qu'il emploie pour le cœlome ouvert latéralement. Or un canal, en embryologie, comme en anatomie, est un espace libre dont la forme est plus ou moins cylindrique, mais qui est dépourvu de fente ou fissure longitudinale. La seule distinction existant entre le recessus abdominalis et le re-recessus parietalis consiste donc dans un changement de territoire; c'est le même canal qui est pariétal dans sa partie crâniale et abdominal dans sa portion caudale; il est fermé tout le long de son trajet par une masse de mésoderme, le Septum Transversum, qui, par suite, est lui aussi pariétal crânialement et abdominal caudalement. On peut comparer le recessus à un tunnel qui traverse une montagne faisant frontière entre deux nations. Cette frontière sera très visible et très appréciable à la surface de la montagne, comme l'est la limite entre la région pariétale et la région abdominale; cependant les voyageurs ne s'apercevront du changement de nationalité qu'à l'entrée et à la sortie du tunnel et non à son intérieur, tout comme ne se marque pas par un signe spécial le passage des deux régions à l'intérieur du même recessus.

Enfin le Septum Transversum, s'il a des limites nettes comme *cloison complète*, unissant la splanchnopleure à la somatopleure, se prolonge cependant insensiblement crânialement et caudalement par la bande mésodermique que soulève la veine omphalomésentérique (lame cardiogène). Mais cette bande mésodermique ne cloisonne plus le cœlome, bien qu'elle le divise en deux parties distinctes; autrement dit: on peut aller de l'une dans l'autre en passant au-dessus (dorsalement) de la veine, tout comme on enjambe facilement un

tuyau disposé sur le sol, et ainsi le Septum Transversum apparaît toujours comme une île, mais qui est prolongée par des écueils et des récifs n'émergeant pas à la surface de l'eau (1).

Explications des divergences de His et de Uskow concernant le Septum Transversum.

Mais alors une question se pose maintenant?

Pourquoi donc Uskow et His désignent-ils par le même terme : Septum Transversum, deux formations qui, sur des embryons semblables, apparaissent comme si différentes? car enfin Uskow a publié son mémoire deux ans après celui de His, et il a pu en prendre connaissance et vérifier la valeur des termes employés.

Et cependant l'affirmation de Uskow est catégorique : « Nous ne pouvons, à l'exemple de His, assimiler le Septum Transversum au mésocarde latéral de Kölliker... le mésocarde latéral de Kölliker est identique à notre pont d'accolement » (2). La raison en est que « la caractéristique la plus importante du mésocarde latéral est incontestablement que par l'intermédiaire de cette membrane s'établit une connexion de la paroi dorsale du cœlome avec sa paroi ventrale. Cette propriété fait entièrement défaut au Septum Transversum » (Uskow.)

Pour expliquer cette valeur si différente appliquée à la même expression, selon qu'elle est employée par un auteur ou par un autre, les explications suivantes ne m'ont pas paru inutiles.

Selon Uskow, le pont d'accolement unit, lors de l'étale-

1. Voir schéma XV, où la partie pointillée indiquerait ce qui fait relief, sans atteindre la surface de l'eau.

2. Donc vérification de ce que j'ai dit plus haut : le Septum Transversum, pour Uskow, se distingue nettement des ponts d'accolement ; du reste, lui-même déclare que : « aucune identification n'est possible entre le Septum Transversum et les ponts d'accolement » (comme il entend le Septum Transversum naturellement.)

ment des tissus, la paroi ventrale à la paroi dorsale, c'est-à-dire la splanchnopleure à la somatopleure, et lorsque le sillon limitant s'est creusé dans sa région, il réunit le tube digestif à la paroi latérale (qui est simplement une partie de la paroi dorsale retroussée, comme je l'ai dit). Par conséquent, à ce moment, le pont d'accolement a pour points d'attache : d'une part, la *splanchnopleure* — de l'autre, la *somatopleure.*

Mais His déclare que les parois latérales de la cavité pariétale sont recouvertes par l'endoderme et par suite sont de nature *splanchnopleurales*, si bien que : dit-il, la *même lame mésodermique* entoure le tube digestif, forme la lame précardiale et constitue encore les parois latérales. Comme le Septum Transversum, toujours d'après son affirmation, « unit le tube digestif à la lame précardiale et aux parois latérales », ses points d'attache font donc partie de la *même lame splanchnopleurale,* contrairement à ce qui existe pour les ponts d'accolement. Et c'est pourquoi Uskow les distrait du Septum Transversum et oppose même ces deux formations l'une à l'autre. C'est alors qu'il recherche quelle est la lame mésodermique qui, malgré l'existence de parois latérales somatopleurales (comme il les décrit), possède cependant des points d'attache uniquement splanchnopleuraux. Ainsi dirigées, ses recherches ne pouvaient lui permettre de conclure autrement qu'il l'a fait, c'est-à-dire : le Septum Transversum est la lame de mésoderme qui, à neuf jours, revêt l'ombilic intestinal et par suite est entièrement splanchnopleurale.

Cependant, si cette lame est purement splanchnopleurale, elle est incapable, naturellement, de conduire les vaisseaux de la somatopleure jusqu'à la splanchnopleure, où se trouve le cœur. Ce rôle, affirme Uskow, est dévolu aux ponts d'accolement dont His ne parle pas. Force est donc à ces vaisseaux somatopleuraux de suivre une autre voie, et la seule possible est l'union « directe » de la splanchnopleure et de la somatopleure, c'est-à-dire la paroi latérale de la cavité parié-

tale qui est « contournée par eux ». « Pour lui (His) le canal de Cuvier, commençant sur le côté dorsal, doit, pour arriver à la veine omphalomésentérique, qui est située dans la paroi ventrale du cœlome, décrire une courbe autour de l'arête latérale du cœlome... Ce n'est qu'alors que se produit la fusion des lumières » (Uskow). Cependant Renson, déjà avant His, avait décrit et dessiné un pont mésodermique, traversant directement le cœlome et portant les vaisseaux somatopleuraux, et Uskow reproduit précisément cette figure. Examiner le schéma ci-joint XVI, représentant la splanchnopleure formant la paroi latérale du cœlome, comme His le décrit.

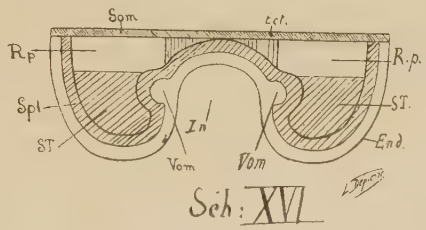

Som = Somatopleure. Spl = Splanchnopleure. Ect = Etoderme.
End = Endoderme. ST = Septum transversum.
Vom = Veine omphalomésentérique. In = Intestin. RP = Recessus parietalis.

Identification finale du Septum Transversum de His et du Septum Transversum de Uskow.

Cette opposition *réelle*, qui existe entre les deux formations, appelées d'une part Septum Transversum par His — et d'autre part Septum Transversum par Uskow, doit-elle être définitive et pendant toute l'existence doit-on maintenir cette distinction indiquée au stade décrit : (8 jours pour His — 9 jours pour Uskow) ?

Je ne le pense pas.

Cependant, pour prouver cette assertion, il est nécessaire d'introduire dans la discussion une notion nouvelle : celle

de la succession des phénomènes — et étudier non pas des stades en bloc, séparés et indépendants de ceux qui les précèdent ou les suivent, mais bien comparer entre eux les divers éléments que l'on rencontre dans des stades successifs.

En effet : à 8 jours, 8 protovertèbres.

A) Le Septum Transversum de His possède deux éléments *en plus* de ceux caractérisant le Septum Transversum de Uskow ; ce sont :

1° ce fait qu'il unit l'une à l'autre les deux parois du cœlome et forme plancher.

2° cet autre fait qu'il est situé à l'extrémité caudale de la cavité pariétale et même, en partie, « à la portion initiale des régions du tronc » (His).

Mais précisément de tels caractères sont *acquis* par le Septum Transversum de Uskow qui à dix jours

1° ferme caudalement les recessus ventraux et

2° a reculé jusqu'à la limite de la région du tronc (1).

Ainsi ce que His avait constaté à 8 jours, est décrit par Uskow seulement à 10 jours.

B) Le Septum Transversum de His possède *en moins* que celui de Uskow, la partie médiane, car His déclare que les deux Septa transversa primitifs sont l'un à droite, l'autre à gauche, séparés par l'ombilic intestinal. C'est donc que la lame de mésoderme formant le bord crânial de cet ombilic doit être considéré comme n'entrant pas dans la constitution du Septum Transversum. Elle en est du reste assez éloignée, la distance qui les sépare étant égale à presque toute la longueur des canaux communicants.

Cependant, His, lui aussi, comme tous les embryologistes, décrit le recul du bord crânial de l'ombilic intestinal et cela jusqu'au niveau de la région du tronc, où il représente ce bord à dix jours ; c'est reconnaître que dans une telle trans-

1. Voir le chapitre III.

lation ledit bord est passé au niveau des Septa primitifs et a gagné leur extrémité caudale.

Or le bord crânial de l'ombilic intestinal ne se sépare pas de la lame de mésoderme qui le revêtait à huit jours; cette lame sur son côté crânial, occupe une certaine longueur crânio-caudale, si bien que, au moment où lui-même est arrivé au commencement de la région du tronc, la lame mésodermique est au niveau des Septa Transversa, de His, et est située alors, entre eux, comme une sorte de trait d'union, lequel devient bientôt une véritable soudure. C'est ainsi que rapidement l'on ne peut plus la distinguer des septa: les trois masses se sont fusionnées en une cloison continue, réunissant l'une à l'autre et à l'ombilic intestinal les parois cœlomiques droite et gauche et constituant le Septum Transversum de His, dans l'aspect sous lequel il se présente à dix jours, et c'est pourquoi His lui-même déclare : « Par Septum Transversum, je comprendrai du reste toute la couche de substance qui concourt à relier les deux parois du corps entre elles et avec la paroi de l'intestin antérieur » (1881).

Mais, on l'a vu précédemment, chap. II, la lame mésodermique, qui revêt le bord crânial de l'ombilic intestinal, constitue, par définition, le Septum Transversum de Uskow; et voilà comment il est devenu partie intégrante du Septum Transversum de His.

En résumé, à dix jours, par suite :

1° de la disparition de la partie de l'ombilic intestinal située dans la région du tronc,

2° de l'extension latérale du Septum Transversum primitif de Uskow,

les deux formations, appelées séparément par His, d'une part, et par Uskow, de l'autre, du même nom Septum Transversum, sont devenues identiques : c'est la partie ventrale du plancher de la cavité pariétale.

Cependant la partie dorsale de ce plancher s'appelle encore pour His : Septum Transversum, et pour Uskow : ponts d'ac-

colement. En définitive, le terme : Septum Transversum, dans le langage de His a plus d'extension que dans le texte de Uskow, et, s'il est vrai de dire : le Septum Transversum de Uskow, c'est le Septum Transversum de His (les parties étant contenues dans le tout), il reste toujours non moins vrai que : les ponts d'accolement de Uskow sont encore le Septum Transversum de His (1).

Et nous voici arrivés à une proposition, établie par des faits, mais qui serait la conclusion logique d'un raisonnement a priori, que l'on est rapidement amené à faire en compulsant les textes. En effet : « Le Septum Transversum c'est le mésocarde latéral de Kölliker », déclare His. « Mon pont d'accolement est identique au mésocarde latéral de Kölliker », affirme Uskow.

Comme deux choses séparément identiques à une troisième sont identiques entre elles, il faut logiquement conclure : le pont d'accolement est identique au Septum Transversum; cela est vrai, si l'on ajoute, ainsi qu'on vient de le voir, à sa partie dorsale, telle que l'entend His. Mais de la description précédente, on ne voit pas la partie dorsale du Septum Transversum faire saillie vers le crâne, se disposer en forme de dossier de chaise (2) (suivant la comparaison de M. Rogie) ainsi que sont les ponts d'accolement à 10 jours (3).

Or précisément les septa élémentaires de His, en même temps qu'ils se fusionnent vers la ligne médiane, acquièrent dans leur partie dorsale une semblable disposition par as-

1. Mais ils restent distincts du Septum Transversum de Uskow comme cet auteur le déclare lui-même. Chap. II.

2. Wertheimer (thèse d'agrégation) a très bien remarqué que His, au début, assigne au Septum transversum une disposition Transversale (horizontale pour un homme adulte debout), car, dit Wertheimer, le Septum Transversum est la portion « réfléchie » sur laquelle repose le cœur, la visière du casque de Cadiat, mais pour bien comprendre cette comparaison le report au chap. V. où elle est exposée, paraît utile.

3. Voir schéma XII *bis*.

cension (1), vers le crâne, des veines somatiques embryonnaires (veines jugulaires et plus tard canaux de Cuvier); il suffit pour s'en convaincre d'examiner les figures de son embryon de 9 à 10 jours (lapin) et de les comparer aux figures des embryons humains M, BB, α (atlas de His).

CONCLUSIONS.

Pour clore ce long débat, il suffit de constater que finalement, au stade de 10 jours, chez le lapin, il existe une cloison divisant le cœlome et réunissant les parois droite et gauche du corps entre elles et à l'ombilic intestinal : c'est le *diaphragme primitif*, dont la coupe sagittale donne l'image d'une chaise à laquelle on aurait coupé les pieds.

Pour His, cette cloison s'appelle dans sa totalité, Septum Transversum.

Pour Uskow, elle se divise en deux parties :

1° L'une, horizontale (siège de la chaise), forme seule le Septum Transversum;

2° L'autre, frontale (dossier de la chaise), est constituée par les ponts d'accolement réunis en une seule lame; elle est dans la suite, séparée, par Uskow, sous le nom de *diaphragme dorsal* à cause du rôle spécial qu'il lui attribue.

Et, considérés à ce point de vue seulement, les embryons de Uskow : lapin âgé de 10 jours et ceux de His : lapin de 9 à 10 jours; humains, M, BB, α sont superposables.

1. Que cette ascension soit réelle ou qu'elle représente seulement un changement dans les rapports des tissus.

CHAPITRE V

QUELQUES OPINIONS SUR LE DIAPHRAGME PRIMITIF ET LE SEPTUM TRANSVERSUM

I. — *Idées de Kölliker.*

Au chapitre précédent, un terme de comparaison, en quelque sorte, un organe témoin, est apparu dans la discussion: c'est le mésocarde latéral de Kölliker; comme c'est à lui que His et Uskow rapportent leur description, il semble que pour mettre tout le monde d'accord, il suffirait de donner en premier lieu le texte que Kölliker lui consacre; ainsi immédiatement serait apparu la part de vérité ou d'erreur contenue dans chaque opinion.

Malheureusement le premier embryon où Kölliker décrit le mésocarde latéral est déjà âgé de dix jours; en outre, les indications de cet auteur étant peu explicites, j'ai tardé jusqu'ici pour faire l'exposé de ce mésocarde, et cela malgré le renversement de l'ordre chronologique, car le travail de Kölliker date de 1879, plusieurs années avant ceux de His et de Uskow.

Voici donc légèrement commentée, la description que Kölliker donne de son mésocarde (1). L'embryon étudié à dix jours de vie intra-utérine; on y voit le mésocarde latéral comme une cloison paire qui, de chaque côté, unit le cœur à

1. Je n'ai pas cru devoir donner le texte intégral, à cause de son obscurité.

la paroi latérale du cœlome « au point où celle-ci contient une forte veine (vena jugularis). Ce mésocarde est prolongé caudalement par « un accolement » de la splanchnopleure et de la somatopleure situé « un peu en arrière du tube de l'intestin antérieur ». Or, au même stade, Kölliker reconnaît comme *primitif* le mésocarde latéral, et *secondaire*, l'accolement caudal. La raison de cette distinction est la suivante : Le cœlome a commencé à se développer dans la région où se voit, maintenant, l'accolement, mais où rien encore, à ce moment-là, n'en indiquait la formation, d'où découle naturellement un caractère nettement secondaire. D'autre part, le clivage, en s'avançant en direction crâniale, bute contre les veines déjà formées et par suite fait *apparaître* là une cloison primitive (1), précisément *au moment* où l'accolement caudal se développe et subdivise le cœlome non encore cloisonné à cet endroit-là. Une part (probablement la plus crâniale) du mésocarde latéral semble disparaître, et le « reste du mésocarde latéral » n'est plus distingué de l'accolement dans la suite. « Quant aux autres relations du mésocarde latéral avec la formation du diaphragme, Kölliker n'en dit rien » (Uskow) (2).

II. — *Idées de Ravn.*

Le diaphragme primitif tel que l'ont conçu les auteurs précédemment indiqués et tel qu'il vient d'être exposé jusqu'à présent dans le cours de cette thèse, apparaît comme dû, en partie au moins, à diverses transformations d'un *cloisonnement primitif*, situé en plein cœlome, et qui, suivant les aspects sous lesquels il a été constaté, a été appelé par Uskow : ponts d'accolement; par His : Septum Transversum; par Kölliker : mésocarde latéral.

1. Voir les explications du chap. II.

2. Balfour (1881) tout en reconnaissant le bien fondé de la plupart des observations de Kolliker, ne croit pas que l'accolement soit primitif et ait lieu avant le développement du foie.

Le diaphragme était donc partiellement *antérieur au cœlome.*

Or il est d'autres auteurs qui ne reconnaissent dans le diaphragme l'existence d'aucun cloisonnement primitif. Pour ceux-ci le cœlome au début de sa formation n'est interrompu en aucun point (si ce n'est à l'endroit de la pièce radiculaire médiane et cela à cause de l'existence d'un plan de symétrie médian et des ébauches paires du clivage) et dans toutes ses parties le diaphragme est *postérieur en date* au cœlome qu'il divise.

Ravn étant celui qui a exposé cette opinion avec le plus de détails, c'est à ces mémoires parus l'un en 1889, l'autre en 1899, qu'il faut se reporter, et le lecteur aura tout avantage à prendre connaissance de son texte et de ses magnifiques figures.

Le premier embryon, qui est étudié dans le mémoire de Ravn, daté de 1889, est celui d'un lapin possédant 8 protovertèbres et par conséquent ayant le même développement que celui de His, âgé de 8 jours et celui de Uskow obtenu après 9 jours de vie intra-utérine.

Je ne referai pas la description de l'apparition du cœlome et de la formation de la cavité pariétale; tout ceci est exposé aux premiers chapitres, et je dois déclarer que les différents mémoires de Ravn ont été la source où ont été puisées la plupart des idées qui y sont émises.

L'embryon de 8 protovertèbres (de Ravn) possède donc un cœlome pariétal qui a la forme d'un fer à cheval et qui se continue sans aucun cloisonnement dans les cavités du tronc (1). Le bord interne de ce fer à cheval pariétal étant formé par la splanchnopleure qui passe de la vésicule ombilicale sur la face ventrale du tube digestif antérieur.

Les veines omphalomésentériques existent déjà, mais le soulèvement de la lame splanchnopleurale produit par elles

1. Voir les fig. 2, 3, 4 (en couleurs) où, en effet, aucun cloisonnement intra-cœlomique n'est indiqué.

n'est nullement adhérent à la bande mésodermique qui longe les cornes caudales du proamnios : il existe donc en cet endroit, contournant le proamnios, un véritable corridor qui fait communiquer directement le recessus parietalis ventralis avec le cœlome extra-embryonnaire (1). En ceci, Ravn est d'accord avec Uskow et en contradiction avec His. — Voir le schéma XVII ci-joint où est expliquée cette disposition.

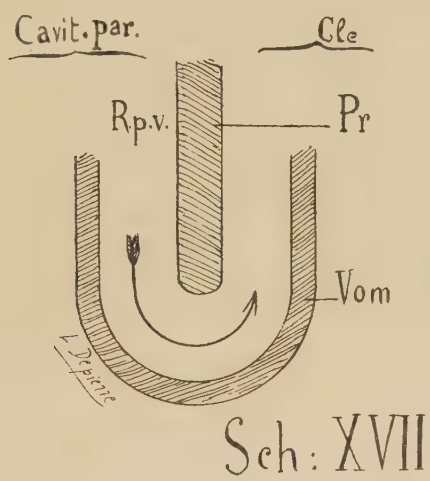

Cavit par = Cavité pariétale. Rpv = Recessus parietalis ventralis.
Cle = Cœlome externe. Vom = Veine omphalomésentérique. Pr = Proamnios.

Mais de plus, et ceci n'a pas été exposé jusqu'à présent, le soulèvement de la lame ventrale dû au passage de la veine omphalomésentérique n'est déjà plus relié à la paroi dorsale par aucun « cordon cellulaire », comme dirait Uskow, pas même à l'endroit où le cœlome est le plus bas, c'est-à-dire à l'intérieur des canaux communicants, où cependant l'écartement des deux lames mésodermiques devient difficilement appréciable (Ravn). Le schéma XVIII montre la disposition du cœlome ainsi comprise.

1. C'est là ce qui est bien marqué dans les fig. 2 et 3 (en couleurs), pour cette dernière, surtout à gauche de la figure.

Par conséquent si la splanchnopleure et la somatopleure ne sont réunies par aucune lame mésodermique, il n'y a aucune cloison qui sépare l'un de l'autre les deux recessus pariétaux : le ventral et le dorsal ; ils ne sont donc pas de véritables canaux, puisqu'une fente longitudinale les met en communication sur toute leur longueur. L'aspect du cœlome dans cette région est celui que His et Uskow décrivent, dans leurs embryons, non pas à l'endroit du diaphragme primitif (correspondant cependant au territoire en question) mais bien dans les parties qui sont plus crânialement ou plus caudale-

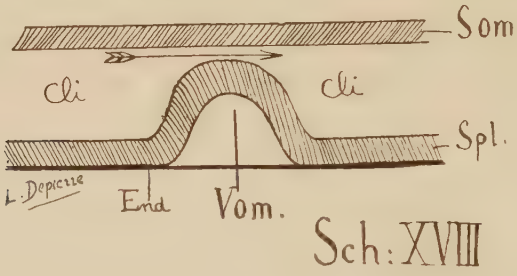

Som = Somatopleure. Spl = Splanchnopleure. End = Endoderme.
Cli = Coelome interne. Vom = Veine omphalomésentérique.
La flèche montre la communication des deux parties du Coelome au-dessus de la veine.

ment situées par rapport à ce diaphragme primitif. Et en vérité, c'est à *toute longueur* des canaux communicants que l'on peut appliquer cette phrase que His réservait à la partie crâniale seulement : « Les segments de la cavité pariétale sont partagés en une *division* interne et en une *division* externe par le soulèvement de la paroi de l'oreillette »... et aussi de la veine omphalomésentérique, si l'on admet la théorie de Ravn.

Ce soulèvement est une limite entre deux territoires ; il n'est pas une cloison et rien n'empêche de le franchir, de l'enjamber, dira-t-on, si l'on applique encore à la veine la comparaison du tuyau ainsi qu'il a été dit au chapitre précé-

dent (1); il n'apparaît donc jamais comme une île, mais seulement comme un écueil sous-marin (2).

Voici, du reste, le passage que Ravn consacre à cette description : ceci évitera des discussions « soit sur des vues de face, soit sur des coupes transversales; on se convainc facilement qu'elle (la veine omphalomésentérique) n'est pas située au point d'union des deux lames mésodermiques, mais dans la lame ventrale, à peu de distance de ce bord... Il y a partout une communication libre entre la cavité pariétale et la cavité du tronc, au côté dorsal et des deux côtés de la veine; il n'y a, du reste, aucune espèce de rudiment d'une cloison entre ces deux cavités... Je crois qu'effectivement il existe pendant un certain temps une ouverture caudale de ce recessus (parietalis ventralis) » (3).

Pour avoir une cloison diaphragmatique semblable à celle étudiée jusqu'ici, il faut qu'il se produise :

1° un accolement des parois mésodermiques, soulevées par les veines omphalomésentériques, à la paroi opposée, laquelle est refoulée elle aussi par les veines ombilicales en voie de développement. Ainsi se formera un pont d'accolement, semblable à celui de Uskow, à part la question d'origine.

2° un plancher caudal pour le recessus ventral, constitué par le premier accolement. Par le fait, on aura un Septum Transversum dans le genre de celui décrit par Uskow.

A) Or l'existence des ponts d'accolement, quand elle n'est pas primitive, est cependant très précoce dans le cours du développement, et en voici la raison :

Au début, les éléments vitellins de la vésicule ombilicale

1. Voir schéma XVIII.

2. Il est inutile de refaire la comparaison de la rivière ; il suffit de se reporter au Chap. II et au schéma V.

3. Voir la fig. 6 (en couleurs), d'une part, où l'on voit le non-accolement des veines ombilicales et omphalomésentériques — et d'autre part, les fig. 5 (en couleurs) et B (en noir) où sont largement ouverts les recessus ventraux. Rpv.

suffisent à la nutrition de l'embryon; ils sont charriés par les veines omphalomésentériques qui les ramènent vers le cœur; bientôt, par suite de l'insuffisance de cette nourriture, la mère participe directement à l'alimentation de son enfant par le moyen du placenta, et le sang de celui-ci est collecté par les veines ombilicales situées dans l'allantoïde et les parois somatiques embryonnaires. Cependant il faut que tout le sang soit mélangé dans un système circulatoire unique, car le moteur est unique : le cœur. Les veines omphalomésentériques et le cœur étant situés dans l'épaisseur de la lame ventrale splanchnopleurale et les veines ombilicales étant somatopleurales, il est donc nécessaire que bientôt un *pont* apparaisse qui réunisse ces deux lames mésodermiques pour permettre la fusion des deux sangs, et voilà pourquoi si toute connexion a disparu entre elles, ainsi que le dit Ravn, cette disparition est purement momentanée et de peu de durée. En effet, au stade de *11 à 12 protovertèbres,* déclare Ravn, « en opposition avec le stade précédent se présente un accolement de la paroi dorsale de la veine omphalomésentérique avec le mésoderme somatique » (1). Par suite les canaux communicants sont divisés, maintenant, chacun en deux canaux secondaires qui sont :

1° les recessus parietalis ventralis et

2° les recessus parietalis dorsalis

dénominations qui indiquent que concomitamment à cette division du cœlome se produit le reploiement des parois latérales, de façon à amener les parties externes en position ventrale (2).

B) Entre temps, le recessus ventralis s'est fermé à son ex-

1. M. Rogie dit que, d'après l'examen de ses propres coupes sur un embryon de 10 jours, les veines ombilicales paraissent seules faire les frais de la cloison frontale, c'est-à-dire se portent vers les veines omphalomésentériques, plus ventrales qu'elles. Mais dans la région ombilicale on ne voit aucun pont unissant la splanchnopleure à la somatopleure.

Voir schéma VIII et fig. 5 et 6 (en couleurs) ainsi que fig. B (en noir) : Rpv, Rpd. Voir aussi le chap. III.

trémité caudale. Comment ce phénomène s'est-il produit, c'est ce que Ravn n'indique pas; il dit seulement que cette fermeture « a lieu de bonne heure » (1).

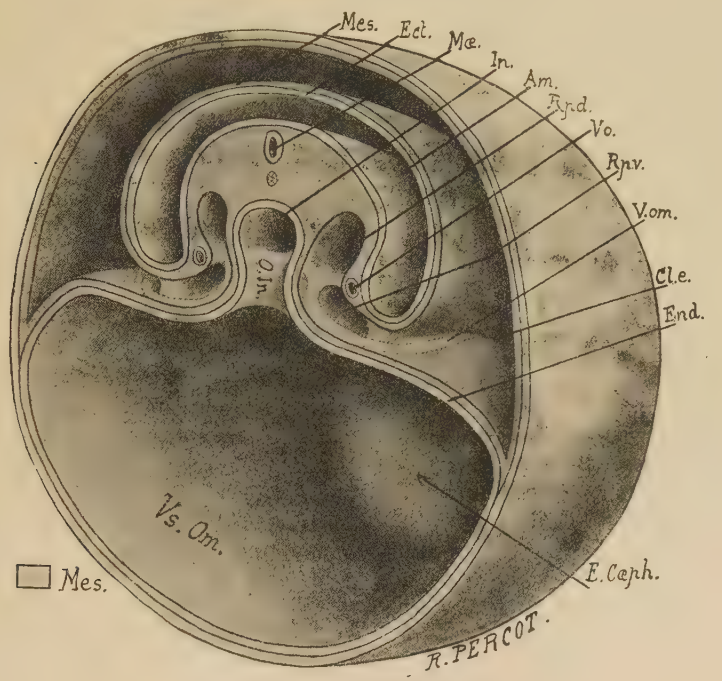

Figure B (Rogie).

Mes = Mésoderme. Ect = Ectoderme. Mœ = Moelle. In = Intestin. Am = Amnios. Rpd = Recessus parietatis dorsalis. Vo = Veine ombilicale. Rpv = Recessus parietalis ventralis. Vom = Veine omphalomésentérique. Cle = Coelome externe. End = Endoderme. E cœph = Extrémité céphalique qui fait saillie à l'intérieur de la vésicule ombilicale en déprimant les tissus qui la recouvrent. Vs om = Vésicule ombilicale. Cette figure est la contre partie de la fig. 5 (en couleurs).

Examiner la figure B ci-jointe, dans laquelle les recessus pariétaux : le dorsal et le ventral, sont séparés l'un de l'au-

1. La fig. 6 (en couleurs) montre la torsion de la veine omphalomésentérique au niveau du pédicule de la vésicule ombilicale et un rétrécissement corrélatif, sinon une occlusion complète, du recessus parietalis ventralis.

tre par le pont d'accolement, dû à l'union des veines ombilicale et omphalomésentérique. Ces recessus sont ouverts tous les deux, si bien que dans cette région la cavité pariétale apparaît comme composée de quatre trous : deux à droite formés par le recessus pariétal dorsal droit et le recessus pariétal ventral droit dont l'ensemble constitue le canal communicant droit; — deux à gauche formés de même par le recessus pariétal dorsal gauche et le recessus pariétal ventral gauche dont l'ensemble constitue le canal communicant gauche.

En effet, ainsi qu'il a été indiqué, l'ombilic intestinal s'est rétréci et les canaux communicants ont réduit leur longueur crânio-caudale, si bien qu'ils ne dépassent plus ni crânialement ni caudalement l'accolement dû aux veines et que, malgré le non allongement de celui-ci, les dits canaux ne sont plus constitués que par le recessus : C'est là ce qu'affirme Ravn.

Mais par suite de l'occlusion caudale des recessus pariétaux ventraux, nous avons l'aspect décrit par His lorsqu'il parle du fond de l'entonnoir et de la *Bursa parietalis*, autrement dit: persistent seuls maintenant les recessus pariétaux dorsaux, devenus par le fait des recessus pariétaux, tout court, aucune confusion n'étant plus possible avec les ventraux.

Or ce plancher caudal de la cavité pariétale est formé naturellement

1° de la partie de la splanchnopleure qui recouvre le bord crânial de l'ombilic intestinal, c'est-à-dire le Septum Transversum primitif de Uskow;

2° des planchers apparus secondairement et qui ferment les recessus pariétaux ventraux.

Mais Ravn ne distingue pas entre elles ces diverses parties et appelle le tout : *diaphragme primitif*, lequel apparaît comme identique au Septum Transversum de Uskow, tel qu'il le décrit à 10 jours.

Et qu'est-ce que le *Septum Transversum* pour Ravn? C'est l'ensemble formé par l'union des ponts mésodermiques réunis-

sant les veines; car ces ponts, comme je l'ai décrit, ch. III, se fusionnent et se placent en position frontale, débordant crânialement le plancher caudal de la Bursa Parietalis; phénomène qui est accompli à 10 jours, dit Ravn, se mettant ainsi d'accord avec Uskow. Et ainsi le Septum Transversum de Ravn ne serait autre que l'ensemble des ponts d'accolement, c'est-à-dire le diaphragme dorsal de Uskow, et il serait une partie du Septum Transversum de His (1). En somme : le dossier de la chaise est formé par le Septum Transversum de Ravn, et le siège par le diaphragme primitif tel que l'imagine Ravn (2).

Le Septum Transversum de Ravn est un véritable Septum, puisqu'il est en rapport avec le cœlome par deux de ses faces; il est transversal, si l'on emploie ce terme pour désigner toute lame réunissant les parois opposées du corps, sans y attacher le sens de l'orientation vers le crâne et il possède bien les caractères que sa seule désignation permet de déduire.

Mais si telle est l'opinion de Ravn en 1889, elle n'est pas restée toujours identique à elle-même et cet auteur réfléchissant à la question et essayant de montrer les limites qui séparent son Septum Transversum de son diaphragme primitif, est obligé de reconnaître que ces limites sont bien peu précises. En effet, si théoriquement et au début de leur formation, l'orientation de la cloison frontale est toute différente de celle du plancher caudal, un tel état de choses est transitoire, bientôt des remaniements se forment pour lesquels l'action du foie est prépondérante, et, finalement, on n'a plus qu'une cloison unique, dirigée obliquement, en sens crânio-dorsal — caudo-ventral. Aussi Ravn, revenant sur

1. Par conséquent dans la fig. 5 (en couleurs) le Septum Transversum de Ravn est indiqué par la lame mésodermique réunissant les deux parois droite et gauche du corps, dans laquelle est le sinus veineux et qui est coupée par le trait Sin.

2. Voir schéma XII. *bis*.

cette étude en 1899, dans l'*Anatomischer Anzeiger*, est-il amené à conclure que l'on doit abandonner « l'opposition entre le Septum Transversum et le diaphragme primitif » (1). Cette cloison unique, il l'appelle Septum Transversum, terme devenu identique comme compréhension à celui de diaphragme primitif, et nous voici revenus à l'opinion de His, pour lequel aucune distinction ne doit être établie entre ces deux désignations; et pour conclure, on dira : pour Ravn comme pour His, le Septum Transversum c'est le diaphragme primitif, au moins au stade de 10 jours.

III. — *Opinion de Lockwood.*

Les idées émises par Uskow, His, Ravn, sont, en quelque sorte, des idées fondamentales, car précisément, par les points où elles sont en désaccord, elles font voir les diverses façons d'envisager la question qui nous occupe, et c'est autour d'elles que gravitent pour ainsi dire les opinions de tous ceux qui ont abordé l'étude des premiers cloisonnements du cœlome.

J'examinerai en premier lieu la théorie de Lockwood; cet auteur a publié ses travaux sur le diaphragme en 1887 et en en 1888, donc antérieurement à Ravn et logiquement c'est avant Ravn qu'il mériterait d'être cité, mais je n'ai eu à ma disposition que les analyses de Schwalbe et Hoffmann et celle du Iahresbericht et par suite, ainsi résumées, les idées de Lockwood peuvent difficilement suffire à une description complète.

Quoi qu'il en soit, la question qui se pose immédiatement est celle de l'origine des mésocardes latéraux telle que la conçoit Lockwood. Or, d'après le compte rendu de Schwalbe et Hoffmann, « le mésocarde latéral est un point où le méso-

1. Ravn avait eu un précurseur dans Brachet (1898) écrivant : « Je crois que le Septum Transversum de Ravn et le diaphragme primitif du même auteur se soudent complètement entre eux en une *seule cloison.* »

blaste n'est pas fendu et où, de chaque côté de la veine ombilicale, il se continue avec la veine omphalomésentérique. » Donc à n'en pas douter : origine primitive, comme je l'ai exposé à propos de Uskow, chap. II.

Mais suivant l'analyse du Iaresbericht, « l'extrémité veineuse du cœur et les extrémités cardiaques des veines omphalomésentériques sont fixées à la paroi ventrale du pharynx par le mésocarde postérieur (c'est-à-dire dorsal) et de plus *après la première partie du neuvième jour*, les veines omphalomésentériques sont fixées par une adhérence (un pli), autrement dit le mésocarde latéral... C'est ainsi que le cœlome *est converti* en un passage...; comme ce passage *doit sa formation*... Mais coïncidant avec le *développement* du mésocarde latéral. » Autant de textes qui paraissent bien indiquer la nature secondaire du mésocarde latéral, quelque chose comme l'adhérence secondaire, décrite par Ravn.

En tous cas, de très bonne heure, au neuvième jour, on voit une cloison bien constituée qui réunit les parois opposées du corps au bord crânial de l'ombilic intestinal; à cette époque, il n'y a déjà plus de recessus pariétaux (si même ils ont jamais existé) et les mésocardes latéraux semblent entrer pour une part dans leur occlusion caudale. Pour ce faire, les mésocardes latéraux ne sont donc pas dirigés crânio-caudalement, longitudinalement, mais bien transversalement, c'est-à-dire possèdent une face qui regarde vers le crâne, au moins obliquement, et par suite ils ne sont pas la formation décrite : ponts d'accolement, par Uskow, mais sont plutôt les expansions latérales secondaires de son Septum Transversum.

Cependant, cette disposition est purement transitoire; la cloison acquiert bientôt une partie frontale (en dossier de chaise) et les mésocardes latéraux, qui en sont les parties latérales, comme les ailes, deviennent de même frontaux. Et, par quel mécanisme se produit cette variation de position? C'est, dit Lockwood, par « l'expansion du cœur » et « la

flexion crânienne ». En effet, le cœur bombe de plus en plus en avant, ventralement; la tête, en se fléchissant, repousse cette proéminence caudalement, en sorte qu'une partie de la paroi ventrale devient caudale. La paroi caudale de la cavité pariétale s'est donc accrue en sens dorso-ventral et la partie ventrale de cette paroi caudale s'est reportée vers la queue, mais sa portion dorsale, la cloison primitive, ne peut subir une semblable translation, car elle est maintenue en place par le mésocarde dorsal. Force lui est donc de se « rétrofléchir vis-à-vis des veines omphalomésentériques et de former un pli transversal », c'est-à-dire frontal. Le cœur a donc joué en quelque sorte le rôle du poids qui, placé sur le plateau d'une balance, fait baisser ce plateau seulement en élevant l'autre d'autant.

Quant aux dénominations, Lockwood réserve le nom : *Septum Transversum* à la partie purement splanchnopleurale de la cloison, donc sa région médiane : les mésocardes latéraux sont ses parties latérales qui réunissent la splanchnopleure à la somatopleure et semblent eux aussi être recourbés en angle dièdre droit : donc seule leur portion crâniale et frontale constituerait les ponts d'accolement de Uskow. Le *péricarde dorsal* est l'ensemble de la cloison frontale (le dossier de la chaise); « il apparaît au commencement du *onzième jour;* il résulte du Septum Transversum (sa partie frontale seulement) et partiellement des mésocardes latéraux »: une autre partie des mésocardes latéraux entrera dans la constitution du diaphragme dorsal. Enfin la portion caudale et transversale de la cloison (pour un homme debout) représentée par le siège de la chaise, est formé par « le reste du Septum Transversum » et est appelé « diaphragme ventral, compris entre le cœur et le foie ».

Aussi, à ne considérer que le terme : Septum Transversum, on voit que, pour Lockwood, il désigne une formation purement *splanchnopleurale;* par là Lockwood s'éloigne de His (1881) et de Ravn (1889-1899), mais il se rapproche de Uskow,

lorsque ce dernier décrit l'embryon de neuf jours (lapin, 1883). La partie ventrale de son Septum Transversum entre dans la constitution du diaphragme ventral, à laquelle constitution participent aussi les mésocardes latéraux par leur extrémité qui obture les recessus ventraux. — Sa partie dorsale est une portion du péricarde dorsal, à la formation duquel prennent part aussi les mésocardes latéraux, par leur extrémité crâniale.

IV. — *Opinion d'Hertwig.*

Hertwig dans les diverses éditions de son traité d'embryologie (dont la première est datée de 1888, donc contemporaine des travaux de Lockwood) décrit le cœlome comme apparaissant par deux ébauches symétriquement placées par rapport au plan médian; par suite, dit-il, « on devrait trouver le mésentère ventral dans toute la longueur du tube digestif, comme c'est le cas pour le mésentère dorsal. » Cependant ce mésentère ventral disparaît dans sa partie comprise entre le cœur et la paroi ventrale, donc : point de mésocarde ventral, et en outre dans toute la longueur du tube digestif depuis l'anus jusqu'au duodénum, la seule partie persistante relie le duodénum et l'estomac à la paroi ventrale, constituant le mésogastre ventral et le mésoduodénum ou mésentère ventral dont l'ensemble forme « une masse de tissu renfermant de nombreuses cellules. » Ce bloc de tissu est « ce que Kölliker a appelé le bourrelet hépatique et His, chez l'homme, le foie primitif (Vorleber) ». A droite et à gauche du bourrelet hépatique existent les recessus ventraux qui seraient fermés chacun secondairement, seulement dans la suite du développement et par le fait de la formation d'un pli, né dans la *somatopleure,* qui s'avancerait progressivement de la paroi externe du corps vers la ligne médiane pour se souder finalement avec le bourrelet médian, dont l'origine est purement primitive.

Widersheim (1902) est à peu près du même avis que Hertwig, et pour lui aussi le diaphragme ventral est formé par un pli dont l'accroissement est centripète et se dirige de la somatopleure vers la splanchnopleure.

C'est aussi l'opinion de *Rouvière* (1904) qui donne, pour cause au pli centripète, le développement des veines ombilicales, lesquelles « déterminent, de chaque côté, la formation d'une cloison... les *mésocardes latéraux.* » Et ces mésocardes latéraux formeraient bien « en bas » les parties latérales de la paroi postérieure de la cavité péricardique (l'embryon est supposé debout sur les membres postérieurs).

V. — *Opinion de Minot.*

Minot (1894) déclare lui-même qu'il n'a pas fait de recherches spéciales sur cette question; il se contente de rapporter et commenter les théories de His et de Ravn. En définitive il se range à l'avis de Ravn pour l'origine purement *secondaire* du Septum Transversum; mais il s'étend quelque peu sur la fermeture caudale des recessus pariétaux ventraux; il conclut que cette fermeture est due « à deux saillies que forme la splanchnopleure au point où dans son épaisseur cheminent les veines omphalomésentériques ou vitellines, pour se rendre au cœur. Le Septum Transversum, par suite, est une production purement splanchnopleurale. » Cela est vrai, si l'on parle seulement de son origine, mais c'est inexact si l'on veut indiquer son état actuel, formant cloison, car précisément une cloison subdivisant le cœlome n'est plus ni splanchnopleurale ni somatopleurale, puisqu'elle n'est plus en contact par l'une de ses faces avec son feuillet de revêtement (endoderme ou ectoderme). — Plus loin, Minot se rapproche de His en tant que lui-même ne semble pas faire de distinction, pour les dénominations qu'il emploie, entre la portion frontale et la portion horizontale de la cloison divisant

le cœlome; en effet, pour Minot, la *totalité de la cloison* est le Septum Transversum et par là il est un des précurseurs du mémoire de Ravn, daté de 1899.

VI. — *Opinion de Brachet.*

Brachet, en 1895, a repris l'étude de l'embryologie du diaphragme en se servant d'embryon de lapin; mais son plus jeune embryon ayant déjà 9 jours et demi, il lui est difficile d'étudier la formation des premiers cloisonnements. A ce stade il dit que le « Septum Transversum est un bourrelet de tissu conjonctif, saillant dans le cœlome, libre en avant, se continuant en arrière avec la paroi postérieure de la cavité péricardique... (il) forme une paroi supérieure incomplète à la cavité péricardique et sépare cette dernière des cavités pleuropéritonéales. En avant de son bord antérieur libre ces différentes parties du cœlome communiquent entre elles » (1). Mais cette lame mésodermique paraît être identique à la cloison frontale indiquée déjà par His, étudiée par Uskow, au stade de 10 jours, sous le nom de ponts d'accolement, par Lockwood sous celui de péricarde dorsal, par Ravn sous la dénomination de Septum Transversum, tel que ce dernier auteur le comprend en 1889 (et non en 1899). Cependant le *mode de formation* du Septum Transversum n'est pas exposé de même par Ravn et par Brachet. Ce dernier par suite de l'absence des stades tout à fait précoces, est forcé de recourir à une hypothèse, laquelle correspond à celle de Lockwood et s'accorde avec celle de His au sujet des embryons humains; en tous cas voici l'exposé de Brachet : « Il (le Septum Transversum) semble n'être à ce stade (9 j. ½) qu'un épaississement en avant de la zone d'union entre la somatopleure et la splanchnopleure le long de la ligne d'in-

1. L'embryon est supposé couché sur le ventre ; donc : en avant = crânial, etc.

sertion du proamnios. Cet épaississement mésoblastique et la forte saillie qu'il fait dans le cœlome sont dus à ce que des veines volumineuses pénètrent à ce niveau dans le corps de l'embryon et s'anastomosant entre elles forment le sinus veineux. On s'explique très bien la formation du Septum Transversum en tant que cloison supérieure (dorsale) de la cavité péricardique, si l'on suppose que son bord antérieur (crânial) libre actuellement répondait à un moment donné au pourtour antérieur (crânial) de l'ombilic, c'est-à-dire se confondait avec le bord supérieur (dorsal) de la paroi postérieure (caudale) du péricarde. La cavité péricardique, par suite du développement considérable du cœur, s'agrandit. La paroi postérieure (caudale) et l'ombilic sont refoulés en arrière (caudalement) et le bord supérieur (dorsal) de la première restant en place, on comprend facilement qu'une partie de cette paroi devienne supérieure (dorsale); c'est cette partie qui constitue le Septum Transversum » (Journal de l'anatomie, 1895). Donc ce ne sont pas les veines qui, en se développant, forment un accolement, un pont entre la splanchnopleure et la somatopleure, mais elles paraissent contourner le fond de la Bursa parietalis, comme disait His, et par un mouvement relatif, semblent s'élever vers le crâne: mouvement qui est dû au recul caudal du bord de l'ombilic intestinal.

En somme Brachet développe ce qu'il avait dit en 1894 (archives de Biologie): « La limite ventrale et en même temps postérieure du Septum Transversum est donnée par le pourtour proximal (1) de l'ombilic c'est-à-dire par le point où les veines omphalomésentériques et ombilicales pénètrent dans son épaisseur. Sa limite proximale (2), qui est en même temps dorsale, est donnée sur la ligne médiane par le tube digestif, auquel il est uni, et latéralement par les canaux de Cuvier...

1. C'est-à-dire crânial, pour notre nomenclature.

2. Crânial, pour notre nomenclature.

Latéralement il se continue avec les parois du corps. » Mais le Septum Transversum *frontal* (1), au moment de son apparition, change peu à peu d'orientation, et, à 10 jours et demi, toujours selon Brachet, « dans son ensemble il présente une direction oblique de haut en bas et d'avant en arrière », autrement dit : à une extrémité qui est dorso-crâniale, et l'autre ventro-caudale, par rapport à la première (2).

Puis à *11 jours,* on constate que le Septum Transversum n'est plus une lame plane, mais dessine un angle dièdre obtus, à ouverture crânialement dirigée, et dont la face caudale ferme, du côté de l'ombilic intestinal, la cavité pariétale. Cette lame mésodermique [paroi caudale de la cavité péricardique (de Ravn)] doit être considérée comme une annexe du Septum Transversum; on ne doit donc pas la distinguer de ce Septum par une désignation spéciale, car elle n'est autre que sa portion qui, au stade précédent, « se trouvait sur le prolongement de son bord postérieur » (caudal).

Et la raison de ce rabattement, de la flexion d'une lame primitivement plane, doit être recherchée : 1° dans l'accroissement, en sens dorso-ventral, de la cavité péricardique; — et 2° dans le développement du foie, qui refoule, vers le crâne, la partie du Septum Transversum envahie par lui, en même temps qu'il l'épaissit, lui donnant par suite l'aspect d'une pyramide tronquée, à sommet caudal (Swaen).

La conclusion de tout ceci doit être que, pour Brachet, la compréhension du terme Septum Transversum s'est étendue maintenant à la *totalité de la cloison* séparant la cavité péricardique du reste du cœlome embryonnaire; il n'est donc plus question, par le fait, de donner une dénomination spéciale

1. Opinion partagée par Swaen au sujet du lapin.

2. C'est, du reste, ce que confirme Brachet, en 1898, lorsqu'il dit : « Il se forme finalement une cloison oblique dans le sens crânio-caudal et dorso-ventral, laquelle s'étend d'une paroi du corps à l'autre. Au niveau de son extrémité caudale elle s'unit avec la paroi ventrale de la cavité péricardique au niveau de l'entrée de l'intestin antérieur » (Ergebnisse).

au plancher de la Bursa parietalis; ce plancher est dû, on l'a vu, à l'occlusion des recessus ventraux (qu'elle soit primitive ou secondaire). Mais Brachet ne donne pas au lecteur son opinion sur l'existence de ces recessus, au moins à ce moment; car en 1898, il dit : « il semble que leur existence n'a pas été mise hors de doute ».

Cependant la question n'est pas épuisée et Brachet lui-même y revient en 1906 (Mémoires de l'Académie Royale de Médecine de Belgique). D'après cette publication (aimablement envoyée par l'auteur lui-même) la lame qui posséderait seule les vrais caractères du Septum Transversum serait ce qu'il avait considéré, en 1895, simplement comme son annexe, comme une partie accessoire, « l'extension en arrière et en bas » (embryon couché sur le ventre); par contre, maintenant, la lame frontale ne fait plus partie du Septum Transversum, elle en est distinguée sous le nom de mésocardes latéraux, tout comme l'avait fait Kölliker. Et cette cloison frontale aurait un mode de formation semblable à celui indiqué par Ravn : « Le premier indice, dit Brachet, d'un cloisonnement de la cavité générale du corps *chez tous les vertébrés* se produit au moment où les canaux de Cuvier, refoulant devant eux l'épithélium cœlomique et se rapprochant peu à peu des bords latéraux du sinus veineux, viennent finalement s'unir à lui. De cette union résulte nécessairement une cloison frontale, contenant les canaux de Cuvier, et appelés par Kölliker : *les mésocardes latéraux.*

Brachet reconnaît alors nettement l'existence des recessus pariétaux ventraux, mais ce serait le foie qui interviendrait dans leur occlusion (1). En effet, cette glande, née d'une évagination intestinale médiane, repousserait à droite et à gauche, par le fait de son développement le tissu conjonctif

1. Cette opinion se rapproche de celle de Balfour lorsqu'il affirme que le septum horizontal se forme seulement après que le foie est développé, sans cependant indiquer expressément le rôle du foie dans cette fermeture des recessus.

embryonnaire qui revêt ses faces latérales; finalement ce tissu conjonctif « se soude progressivement aux parois latérales du corps, suivant deux lignes obliques droite et gauche, tendues entre le pourtour caudal des mésocardes latéraux et le bord crânial libre du ligament suspenseur (du foie) ». Cette description consigne les résultats obtenus par l'étude d'un sélacien : le *Spinax niger;* mais « dans ses traits essentiels », elle est applicable aux mammifères et leur « Septum péritonéo-péricardique » a un même mode de formation, mais chez eux « il porte le nom de Septum Transversum (et) son évolution est très difficile à analyser ».

Pour résumer, je crois que Brachet a reconnu au terme : Septum Transversum trois valeurs différentes : 1° en 1894-1895, au stade de 9 jours et demi : Septum Transversum désigne la cloison purement *frontale* (1); son apparition est due au recul caudal de l'ombilic intestinal; — 2° dans les mêmes publications, mais aux stades de 10 jours et demi et 11 jours, par Septum Transversum est désigné l'*ensemble de la cloison* séparant la cavité péricardique du reste du cœlome, que cette cloison soit seulement oblique ou qu'elle se soit pliée en angle dièdre; — 3° en 1906, c'est seule l'extrémité caudale de la cloison, qui est *transversale* et regarde le crâne, à laquelle est exclusivement réservée la dénomination : Septum Transversum. Et Brachet fait remarquer que si le Septum Transversum est tout d'abord frontal, c'est qu'en réalité il n'y a pas (au stade de 9 j. ½) de paroi caudale à la cavité péricardique, par suite du rapprochement de sa paroi ventrale et de sa paroi dorsale. Mais alors que fait Brachet du fond de l'entonnoir du His, de la Bursa Parietalis, des recessus ventraux, toutes choses constatées cependant à ce stade, et même à des stades plus précoces (8 jours)?

1. Rouvière s'est rallié à cette opinion quand il dit : « On donne le nom de Septum Transversum à l'ensemble des mésocardes latéraux et la formation constituée par cette portion épaissie de la paroi péricardique, à laquelle viennent se rattacher, de chaque côté, les mésocardes latéraux » (*Journal de l'Anatomie*, 1904.)

Quelques critiques formulées par les auteurs sur leurs prédécesseurs.

Plusieurs auteurs, lors de la description qu'ils font d'une lame mésodermique reliant la splanchnopleure à la somatopleure *au travers* du cœlome, pour livrer passage aux veines, ont cru qu'eux seuls avaient découvert ce pont mésodermique et que leurs prédécesseurs l'avaient ignoré. Ainsi *Uskow* (1883) déclare que le Septum Transversum, décrit par His, serait incapable de conduire les vaisseaux de la somatopleure vers la splanchnopleure, parce qu'il serait uniquement splanchnopleural, ces vaisseaux seraient donc forcés (d'après la façon dont Uskow comprend His) de contourner la cavité pariétale, en passant par le seul endroit où la splanchnopleure et la somatopleure sont unies (1), c'est-à-dire par la paroi latérale de la cavité pariétale. C'est pourquoi Uskow insiste particulièrement sur les rapports de ses ponts d'accolement qui certainement unissent les deux lames mésodermiques au travers du cœlome, se distinguant par là du Septum Transversum de His. Mais le texte de His cité, son contexte, les figures qu'il a publiées, n'autorisent guère cette affirmation, et du reste, je me suis efforcé de montrer la concordance des dires de His et de Uskow (chap. IV).

Chose extraordinaire : Uskow lui-même n'a pas été compris par *Ravn;* car cet auteur faisant cette citation de Uskow : « Du reste les ponts d'accolement qui subsistent quelque temps disparaissent à l'exception d'un seul. C'est cette connexion persistante que nous désignons sous le nom de ponts d'accolement » explique ensuite que : « c'est là l'union des lames mésodermiques au niveau du bord caudal du proamnios; cette union n'est cependant pas, comme on le conçoit,

1. Voir fig. 2 et fig. 3 (en couleurs) ; dans cette dernière, les lames marquées 1 et 2.

une production identique avec le pont d'accolement » (1). Je ne pense pas non plus que l'on doive assimiler les ponts d'accolement aux lames mésodermiques indivises qui bordent le proamnios; du reste Uskow ne l'a jamais fait, et s'il ne parle pas du proamnios, il montre cependant que ses ponts d'accolement sont en plein cœlome, et séparent la cavité péricardique primitive en deux parties : l'une interne, puis dorsale — et l'autre externe, puis ventrale (2), chose que ne pourra jamais faire la lame bordant le proamnios. Naturellement, plus loin, Ravn expose l'accolement secondaire de la splanchnopleure et de la somatopleure, au travers du cœlome, pour former le Septum Transversum, formation qui, selon lui, serait bien différente des ponts d'accolement. Or, j'ai montré l'identité à peu près complète de ces cloisons cœlomiques.

Tourneux, en 1898, dans son Précis d'embryologie, se distingue des précédents en ce qu'il ne croit pas beaucoup à l'existence de ces lames de mésoderme divisant le cœlome en une partie ventrale et une autre dorsale, mais son laconisme ne permet pas alors de comprendre la façon dont la cavité péricardique se sépare de la région dorsale du cœlome: recessus pariétaux de His, plèvres futures. Est-ce par un mécanisme semblable à celui indiqué par Brachet en 1895, ou tout autre? Mais, pour défendre ses idées, il paraît dire que Ravn non plus n'a pas décrit de cloison intercœlomique. Voici le passage de Tourneux: « Il est possible que chez les mammifères non pourvus de proamnios les faits se passent comme l'indique Ravn, mais chez le lapin (pourvu d'un proamnios) les mésocardes latéraux représentent des ponts mé-

1. Quénu (1883) a étudié la traduction de Uskow faite par ses amis Gundelach et Chaput et « avoue sans peine que souvent les descriptions ont été hors de sa portée. »

2. Voir schémas V et VIII. Dans le schéma VIII les formations A D et B C qui bordent le proamnios, viennent en A′ D′ et B′ C′ et limitent alors ventralement le cœlome, mais elles ne le subdivisent pas.

sodermiques situés immédiatement au-dessous des cornes du croissant proamniotique et respectés par la fissuration cœlomique, comme on l'observe sur tout le pourtour du proamnios ». Autrement dit : Le Septum Transversum de Ravn, les mésocardes latéraux sont tout simplement des bandes mésodermiques qui limitent la cavité cœlomique sur ses bords, mais ne la subdivisent pas, et par suite, voilà Kölliker et Ravn rangés dans la catégorie où ce dernier mettait lui-même Uskow, qui, du reste, y avait placé His auparavant. Mais toutes ces contradictions peuvent s'expliquer par ces réflexions de Ravn (1899 : « Ce chapitre de l'embryologie est, en effet, comme il (Brachet) le dit lui-même, très compliqué, ce qui peut-être a sa justification dans une démonstration insuffisamment claire de ma part ».

Enfin pour terminer ce qui a rapport au diaphragme primitif du lapin, il est permis de chercher une explication, sinon une raison suffisante, à l'opposition qui existe entre les divers auteurs au sujet de la nature, primitive ou secondaire, de la cloison diaphragmatique. Aussi, ceux qui reconnaissent que le diaphragme est entièrement secondaire, affirment ordinairement que le cœlome prend son origine tout près des cornes du proamnios, c'est-à-dire dans une région qui est celle ou presque celle du diaphragme. Tel est Ravn. On peut admettre que le clivage a pu former cette région du cœlome *avant* que les veines omphalomésentériques et ombilicales aient eu un développement suffisant pour arrêter en un point quelconque sa marche envahissante, d'où l'absence de pont primitif.

D'autre part, avec ceux qui, comme His et Uskow, reconnaissent au cœlome une origine proche de la tête et un accroissement vers la queue, on comprend que, au moment où il gagnera l'extrémité des canaux communicants, les veines auront eu le temps de posséder un développement assez considérable dans cette région, pour le forcer à se diviser et à respecter certains espaces où l'adhérence des deux lames

mésodermiques sera persistante : donc apparition de cloisons primitives : ponts d'accolement, Septum Transversum, etc.

B. — LE SEPTUM TRANSVERSUM CHEZ L'HOMME.

Cette partie mériterait d'être la partie principale d'une thèse de doctorat en médecine, mais

1° les documents fournis par les auteurs sur le Septum Transversum humain sont en quantité minime et

2° les longues explications données sur ce Septum Transversum chez le lapin dispensent de développements considérables pour une formation existant chez un autre mammifère : l'homme.

Nous nous reporterons en premier lieu aux travaux de His, car chronologiquement cet auteur est le premier qui ait étudié les cloisonnements les plus précoces du cœlome humain et, en outre, c'est lui l'inventeur du terme : Septum Transversum. Or, les tout jeunes embryons humains, nécessaires pour l'étude de la formation du Septum Transversum, sont rares et souvent leur état de conservation laisse à désirer. C'est pourquoi on rencontre plusieurs opinions opposées dans les travaux de His touchant cette question, opinions qui sont toutes basées sur une observation méticuleuse des faits cependant.

En effet, dans ses premiers ouvrages sur l'embryologie humaine (autour de 1874), His conclut que le diaphragme primitif s'étend à la totalité de la cavité pariétale; par le fait, il n'y aurait pas de recessus pariétaux, ni ventraux, ni dorsaux. La cavité pariétale serait creusée dans un tissu spécial, de constitution différente de celui des cavités tronc ales et ainsi *aucune communication* n'existerait entre ces deux parties si distinctes de l'embryon.

A ce point de vue l'embryon de poulet se comporterait comme l'embryon humain.

Entre temps parut l'ouvrage de Seessel qui déclare clairement que l'on ne rencontre aucune cloison primitive séparant le cœlome pariétal du reste du cœlome embryonnaire. Et chez le poulet, ce serait seulement vers le milieu du 4e jour que l'on rencontrerait une membrane isolant la cavité péricardique « de la cavité thoracique proprement dite ». C'est alors que His reprend l'examen de ses embryons et l'étude de la question; le doute naît dans son esprit et il devient moins affirmatif dans ses écrits. Et, dans le cas où l'on admettrait la communication de la cavité pariétale avec les cavités du tronc au moyen de deux canaux dorsaux, ces canaux, dit-il, devraient porter le nom de *prolongements thoraciques de la cavité du tronc* (1880, étude de l'embryon M). Quant aux recessus ventraux, ils sont complètement ignorés.

Enfin (en 1881), His reconnaît expressément que les embryons humains ont des orifices percés dans leur diaphragme primitif, ces orifices sont les *recessus pariétaux,* désignation qu'il déclare plus exacte que la précédente, car ces recessus sont encore dans la région pariétale fermée latéralement (par l'union des deux lames mésodermiques). Le Septum Transversum ou diaphragme primitif s'accroîtrait bientôt vers le crâne : 1° par un mouvement relatif dû au recul de sa partie ventrale accompagnant le bord de l'ombilic intestinal — et 2° par un mouvement réel dû à la flexion de la tête qui repousse vers le crâne sa partie dorsale (comme l'expose Lockwood pour le lapin). Finalement cette partie du Septum Transversum devenue frontale prend la plus grande importance par rapport à celle qui est horizontale (pour un adulte debout) et elle constitue à peu près tout le Septum Transversum. C'est pourquoi His écrit : « Le Septum Transversum ou diaphragme primitif est la lame de substance qui s'étend en direction *frontale* d'un côté du tronc à l'autre et à laquelle s'attache, en arrière, la paroi ventrale de l'intestin, en avant, le vestibule du cœur » (description de l'em-

bryon M en position verticale, comme un adulte debout, donc en avant = ventralement). Les embryons A, BB, « présentent des dispositions semblables et même plus accentuées encore. En somme, d'après cette dernière description, le Septum Transversum des embryons humains, d'après His, se rapprocherait beaucoup de celui indiqué par Brachet chez l'embryon de lapin âgé de 9 jours et demi et par Swaen pour le lapin de 10 à 11 jours. Pour *Keith*, le Septum Transversum chez l'homme comprend une portion ventrale, transversale, et une autre dorsale frontale.

Selon *Faber* (1878) l'homme est absolument dépourvu de tout cloisonnement primitif à l'intérieur de son cœlome et, à ce point de vue, il se rapproche du lapin, tel que le décrit Ravn. « La bourse péricardique » de l'homme se formerait « aux dépens d'une plicature de la séreuse commune de la cavité thoracique gauche qui revêt le cœur », par conséquent ce viscère au moment de sa formation ne serait pas isolé du reste du cœlome dans une cavité spécialisée. « Simultanément du tissu fibreux s'insinue entre les deux feuillets de la plicature ». Mais quels sont les agents de ce processus? C'est ce qui n'est pas indiqué. Enfin la cloison « s'accroît tout d'abord dans la direction de l'axe longitudinal du cœur », par un mécanissme qui n'est pas révélé au lecteur. En tous cas, est a retenir cette affirmation de Faber que le cloisonnement est primitivement séreux, et ensuite seulement fibreux. Or His, dans l'étude de son embryon M, dit que le cloisonnement du cœlome est tout d'abord fibreux et apparait au moment ou les séreuses sont à peine ébauchées. Mais, en fût-il autrement, ajoute-t-il, c'est-à-dire la séreuse eût-elle déja envahi et tapissé tout le cœlome avant d'être cloisonnée, la formation de ce cloisonnement, même dans ce cas, n'offrirait aucune difficulté théorique, car il suffit de considérer comment la cavité vaginale testiculaire se sépare de la grande séreuse abdominale bien après que le péritoine s'est formé.

Mall (1900) se range, comme Faber, dans la catégorie de ceux qui n'admettent aucune séparation primitive dans le cœlome humain. C'est dire que, pour Mall, le diaphragme primitif comprend seulement la portion réfléchie de la splanchnopleure qui, de la lame précardiale passe sur la face ventrale du tube digestif antérieur (thoracique). Le Septum Transversum ou diaphragme primitif, de Mall, correspondrait donc à peu près au plancher de la cavité pariétale de Ravn ou au Septum Transversum de Uskow (1), car, écrit-il, « le canal en forme de U (cavité pariétale en forme de fer à cheval) est séparé de l'exocœlome (cœl. extra-embryonnaire) sur son côté ventral par un pont de tissu mésodermique reliant la vésicule ombilicale avec l'embryon à la jonction de la tête avec l'amnios. Il en résulte que ce pont de tissu mésodermique, le Septum Transversum, est en forme d'U. Il forme une partie de la paroi ventrale du cœlome péricardique. »

En effet, dans l'embryon comme dans tout être vivant, il n'y a pas d'angle, à proprement parler, mais seulement des courbes, et, par suite, la paroi caudale de la cavité péricardique, le Septum Transversum, en l'espèce, se continue insensiblement, sans limites bien marquées, avec la lame précardiale et il y a une région de la splanchnopleure qui est disposée comme le pommeau de la selle, c'est-à-dire est oblique et est à la fois rétro-cardiale (vers l'ombilic) et pré-cardiale. C'est ainsi que l'on peut s'expliquer qu'une partie du Septum Transversum entre dans la composition de la paroi ventrale (2). En outre, le Septum Transversum « supporte les veines omphalomésentériques et ombilicales » naturellement par sa partie dorsale, disposée frontalement, comme le disent Ravn, Brachet, His, etc. L'embryon de Mall auquel s'applique cette description est âgé de 41 jours et mesure $2^{mm},1$.

1. C'est à peu près ce que dit Waldeyer (1884), professeur de Uskow, en répondant à Guttmann.

2. Voir la fig. 4 (en couleurs) où cette disposition est bien marquée, en Arc.

Swaen (1897) ne décrit pas la formation du Septum Transversum pour l'excellente raison que son plus jeune embryon examiné, long de 3mm8, possède déjà bien constituée, cette membrane cloisonnante, telle qu'on la voit sur un embryon de lapin de 10 à 11 jours. Aussi la description que lui consacre Swaen est-elle superposable à celle qu'il fait du Septum Transversum chez le lapin de ce stade, autrement dit: son Septum Transversum est frontal; il forme une paroi incomplète à la cavité péricardique et unit l'une à l'autre et au mésentère ventral les parois droite et gauche du corps.

Enfin il ne faut pas oublier *Coste*, qui, dès 1847, donnait la figure d'un embryon humain âgé de 40 jours, où l'on voyait une cloison divisant son cœlome. Cette cloison, comparable à une ceinture, comme dit His, était percée de deux orifices dans sa partie dorsale par lesquels se voyaient les poumons et qui par conséquent représentaient certainement les recessus pariétaux dorsaux. Mais Coste n'indique ni le nom de cette lame cloisonnante ni son mode de formation.

Comme conclusion, on pourra dire : pour l'homme, comme pour le lapin, les uns ont déclaré que le diaphragme était forme d'une cloison primitive : le Septum Transversum : tel est His — d'autres ont affirmé que tout le diaphragme était apparu secondairement après le cœlome, tels sont Faber, Mall. Enfin il en est qui ne se sont pas prononcés, comme Swaen, Coste.

C. — LE SEPTUM TRANSVERSUM CHEZ LE POULET.

Il serait intéressant de faire une étude complète du Septum Transversum chez le *poulet*, car les recherches faites sur l'embryon de cet animal ont souvent été le point de départ des travaux accomplis sur les mammifères; elles les ont même complétés parfois en comblant certaines lacunes, par suite de la facilité où l'on est de se procurer des em-

bryons de poulet d'un âge exactement connu; contrairement à ce qui existe pour l'homme.

En outre on verrait que pour le poulet, de même qu'on vient de le voir au sujet du lapin et de l'homme, les conclusions des auteurs se rangent en deux groupes opposés, selon que le Septum Transversum y est reconnu comme primitif ou au contraire comme secondaire. C'est du reste, seulement à ce dernier point de vue que la question sera résumée ici.

Parmi ceux qui reconnaissent au Septum Transversum un caractère nettement *primitif*, je citerai tout d'abord *von Baer*. En 1837, déjà, il proclamait que : « au point où les branches du cœur sont situées (c'est-à-dire les troncs veineux transversaux futurs) aucune séparation (entre les feuillets du mésoderme, donc le cœlome) ne paraît se produire; mais il semble rester une cloison entre la cavité destinée au cœur et la cavité abdominale... Et cette cloison n'est-elle pas la première trace du diaphragme ». En outre déjà est indiqué le report, vers la queue, de la cloison primitive, par cette phrase : « comme le cœur avec son enveloppe chemine dans la cavité du tronc et que le diaphragme recule. »

His, en 1868, se range à l'avis de von Baer sur la question de l'origine primitive du diaphragme et la raison de ce caractère primitif, His la trouve dans l'existence de la nature spéciale des tissus environnant la cavité pariétale et la séparant des autres tissus formés sur la vésicule blastodermique : les premiers étant « animaux » les seconds « végétatifs ». C'est, en somme, la même théorie que pour les mammifères. Le diaphragme du poulet aurait lui aussi la forme d'un entonnoir « à pointe tournée vers l'arrière (caudalement) » dorsalement située, tandis que la base serait fixée aux parois du corps, mais dans la région cervicale. De même que pour les mammifères, seule l'observation de Seessel a permis à His, tout au moins, d'émettre des doutes sur l'existence de la fermeture complète de son entonnoir diaphragmatique; mais jamais il n'a été affirmatif sur la

présence des recessus pariétaux : « Je ne puis me convaincre, dit His, d'une communication primitive de la cavité pariétale et de la cavité du tronc ». Le Septum Transversum serait, comme pour l'homme, la portion frontale de l'entonnoir reliant les parois latérales du corps.

Dans le groupe des embryologistes reconnaissant que le diaphragme du poulet est entièrement *secondaire* on voit *Seessel* qui affirme qu'au milieu du 4e jour... il n'y a décidément pas de diaphragme » et par conséquent pas de Septum Transversum. Puis nous avons *Cadiat* qui, en 1878 et en 1879, consacre de nombreuses pages à l'étude des premiers cloisonnements du cœlome. Tout d'abord Cadiat déclare que dans le cœlome du poulet il n'existe aucune cloison ni à la limite de la région embryonnaire ni à l'intérieur du territoire embryonnaire, par conséquent ni proamnios, ni Septum Transversum. Tel est l'aspect que l'on a sur les embryons de 44 — 46 heures; à 48 heures une cloison apparaît qui divise le cœlome en une « portion péricardique et une portion intestinale ». Mais cette *cloison de séparation*, comme il dit, se voit tout d'abord dans les coupes les plus crâniales, tandis que les coupes les plus caudales montrent encore le cœur et l'intestin dans une cavité commune, et par là il se distingue nettement des auteurs précédents. Puis, ajoute Cadiat, ces divers états constatés à un même stade à des niveaux différents se retrouvent au même niveau à des stades successifs; c'est-à-dire que la cloison constatée dans la région la plus proche de la tête se voit ensuite sur une étendue beaucoup plus grande et semble descendre (vers la région caudale) séparant ainsi la cavité péricardique de « la partie intestinale de la fente pleuro-péritonéale. »

Ensuite la « cloison médiastine » ainsi formée s'élargit à droite et à gauche, dépasse la face ventrale de l'intestin et atteint les parois droite et gauche du corps; ce processus est, lui aussi, secondaire; il est dû à la poussée excentrique des poumons, nés de l'intestin.

Enfin cette cloison médiastine se plie au bord crânial de l'ombilic intestinal par suite de l'action en sens opposé du cœur d'une part, poussant vers l'extrémité caudale et du foie, d'autre part, se développant vers la tête. C'est là ce qui est indiqué dans le schéma XIX ci-joint par les flèches β et γ. Ce mouvement a produit un véritable angle dièdre et

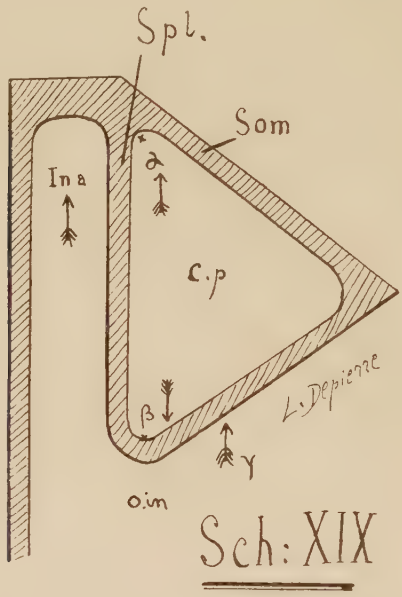

Spl = Splanchnopleure. Som = Somatopleure. Cp = Cavité péricardique.
Ina = Intestin antérieur (thoracique). Oin = Ombilic intestinal.

doit être comparé, suivant Cadiat, à l'action de relever la visière d'un casque; le fond du casque est représenté par la partie crâniale de l'intestin, marquée Ina, et la visière « sur laquelle repose le cœur, est le « diaphragme primitif. »

Finalement le cœur est placé dans une vaste cavité semblable à un cône renversé, c'est-à-dire à sommet ventral, communicant sur « les côtés de sa base » avec la cavité

abdominale (près du point marqué β). Voir schéma XIX. Par conséquent, les recessus pariétaux sont nettement affirmés.

Cependant ces divers mouvements ont-ils bien lieu dans le sens indiqué? Sont-ils exactement le résultat du déplacement étudié ci-dessus? ou ne sont-ils que relatifs et dus à la variation d'autres organes? Voilà ce que Cadiat ne veut pas trancher. Il déclare seulement qu'il est plus rationnel d'admettre que ce sont le cœur et l'intestin antérieur qui s'avancent en direction crâniale et pénètrent dans la masse de mésoderme situé en cet endroit et dont l'accroissement est continu. Immédiatement se présente à l'esprit la comparaison du forage de deux galeries souterraines parallèles; l'avancement des travaux accroîtra la longueur de la cloison intermédiaire sans déplacement de sa portion initiale. Par suite, cette partie de la cloison médiastine serait non pas secondaire, mais *primitive* au sens établi au chap. II. Voir les flèches I n a et α, schéma XIX.

Voilà comment on pourra se représenter l'accroissement en sens dorso-ventral de la cloison médiastine, par la divergence du mouvement de progression des galeries autrement dit de l'intestin et de la cavité péricardique. Par suite « la ligne qui représente l'intersection des deux plans membraneux, celui de la lame fibro-amniotique (somatopleure) et celui de la paroi antérieure de l'aditus » (paroi ventrale de l'intestin = splanchnopleure) s'élargit peu à peu en ν « d'une ligne mathématique »; elle devient « un plan qui s'étale derrière le cœur; mais ce plan s'épaissit et forme la cloison médiastine ».

En 1880, Cadiat, dans une communication orale, insiste encore sur cette question de la relativité des phénomènes et reconnaît qu'aucune preuve ne permet d'affirmer que l'accroissement de sa cloison médiastine est véritablement médiolatéral, mais qu'on pourrait tout aussi bien dire : les parois latérales ont été « pincées » et se sont rapprochées, par un

mouvement centripète, de la ligne médiane, où elles se sont soudées au médiastin.

Ravn, *en 1896*, a publié un long mémoire sur le Septum Transversum du poulet; je ne chercherai même pas à le résumer. On y voit que ce Septum est nettement secondaire, par là se précise encore la tendance de Ravn de considérer comme secondaires les divers cloisonnements du cœlome chez les différents animaux. Comme pour le lapin, le Septum Transversum du poulet est identique aux mésocardes latéraux de Kölliker; il débute par une ou plusieurs fines anastomoses qui relient la veine omphalomésentérique à la veine jugulaire, peu après le moment de l'apparition de cette dernière, c'est-à-dire vers la 29e heure. Ces anastomoses tout d'abord nombreuses, se réduisent peu à peu, et, à 41 heures, on n'en voit plus que 2 à droite et 3 à gauche; à 52 heures, elles forment, de chaque côté, un gros tronc veineux qui est précisément le canal de Cuvier. Ces canaux de Cuvier, avec le mésoderme qui les entoure, pivotent et décrivent un angle de 90° ainsi qu'il a été indiqué au chap. III, pour former une cloison frontale : tel est en effet le Septum Transversum à 80 heures. Mais le Septum Transversum de poulet est creusé de grandes cavités vasculaires : le *meatus venosus*, le *sinus venosus*, si bien qu'il est réduit à l'état d'une mince coque mésodermique et que Ravn emploie parfois le terme meatus venosus, son contenu, pour le désigner en entier.

Le diaphragme primitif représente toujours, pour Ravn, le bord crânial de l'ombilic intestinal, ce diaphragme primitif émet, à droite et à gauche, des prolongements pour obturer les recessus ventraux et constituer ce que Kölliker appelle les *médiastins latéraux*. Mais l'ombilic intestinal se rétrécit en sens transversal; ses bords droit et gauche se rapprochent et se soudent dans leur portion crâniale; par suite, on a une masse de mésoderme de laquelle a disparu le tube intestinal et même les parois endodermiques, cette masse est médiane, elle est en continuité directe avec les septa élé-

mentaires droit et gauche et il est difficile maintenant de la distinguer d'eux; et l'on comprend maintenant comment ont pu être assimilés l'un à l'autre le Septum Transversum et le Diaphragme primitif.

En somme, pour le poulet, comme pour le lapin, comme pour l'homme, les embryologistes se rangent, au sujet de l'apparition du Septum Transversum, en deux catégories, en deux camps :

1° Ceux qui disent que tout *est secondaire*, c'est-à-dire que le cœlome n'a subi, à l'endroit du futur diaphragme, aucun obstacle dans sa marche envahissante : tels sont Seessel, Cadiat, Ravn, etc.

2° Ceux qui affirment l'existence d'un pont mésodermique *primitif* reliant la splanchnopleure à la somatopleure et se transformant finalement en diaphragme : ce sont von Baer, His, etc... et l'on voit que les mêmes noms se retrouvent dans les mêmes groupes, qu'il s'agisse de l'homme, du lapin ou du poulet, tant il est vrai que les idées a priori dirigent souvent les recherches et déterminent fréquemment les conclusions.

Le tableau ci-joint sert de conclusion à tout cet exposé, parce qu'il permet de saisir rapidement les affirmations des divers auteurs sur l'état primitif ou secondaire du tout premier diaphragme.

On trouve dans la région du diaphragme un cloisonnement primitif du cœlum.					
CHEZ LE POULET		CHEZ LE LAPIN		CHEZ L'HOMME	
Van Baer	1828	Kölliker	1879	His	1880
id.	1837	Uskow	1883	id.	1885
His	1868	Lockwood (?)	1888	Brachet	1898
		Brachet	1896		

Le diaphragme ne paraît provenir d'aucun cloisonnement primitif du cœlome.					
CHEZ LE POULET		CHEZ LE LAPIN		CHEZ L'HOMME	
Cadiat	1878	Balfour	1881	Faber	1878
id.	1879	Waldeyer	1884	Waldeyer	1884
Kölliker	1879	Lockwood (?)	1888	Mall	1897
Wertheimer	1883	Hertwig	1888	Mall	1900
Quenu	1883	Ravn	1889		
Ravn	1896	Guinard (chez le bœuf)	1890		
		Minot	1894		
		Brachet (?)	1895		
		Swaen (?)	1896		
		Widersheim	1902		
		Rouvière	1904		
		Brachet	1906		

CHAPITRE VI

TRANSFORMATIONS DU DIAPHRAGME VENTRAL PRIMITIF

Au stade où nous en sommes arrivés, lequel est représenté par l'embryon de lapin de 10 jours, seul est formé le diaphragme ventral, c'est-à-dire la membrane qui sépare la cavité péricardique de la cavité abdominale, ou péritonéale; le diaphragme dorsal n'est pas encore ébauché, et, par suite, aucune cloison ne subdivise le cœlome en cavité pleurale, d'une part, et en cavité péritonéale, d'autre part. C'est ce cloisonnement qu'il convient d'examiner présentement, et l'on peut dire, en somme, que nous entrons dans la seconde partie de cette thèse, la première étant représentée par l'exposé relatif au diaphragme ventral.

Mais avant d'abandonner l'histoire de ce diaphragme ventral, il est nécessaire d'indiquer certains changements importants survenus dans sa constitution même, précisément au cours du dixième jour.

Or ces changements sont la conséquence directe de modifications apparues dans la paroi ventrale de la cavité pariétale [lame précardiale (de His)] et amenant finalement la disparition du proamnios.

Disparition du proamnios.

Jusqu'à présent, la lame précardiale était formée par la splanchnopleure qui, étalée sur la vésicule ombilicale, passait directement dans la paroi ventrale du tube digestif antérieur, comme une serviette ou un linge qui est replié, embrassant ainsi la cavité pariétale proprement dite (Brachet) (1). Or, dans le courant du 10e jour, chez le lapin, la paroi précardiale quitte son revêtement *endodermique*, constitué par le faux amnios de Wolff, et acquiert un revêtement *ectodermique* (2).

Comment s'opère cette modification? C'est sur quoi tous les embryologistes ne sont pas d'un avis unanime.

I. Tout d'abord His, en 1881, se contente de constater que la lame mésodermique précardiale devient « libre » par le fait de la « pédiculisation de la vésicule ombilicale ». Le feuillet glandulo-intestinal, ou faux amnios, c'est-à-dire l'endoderme qui la recouvre s'écarte d'elle et pendant un certain temps cette lame mésodermique est dépourvue de tout feuillet de revêtement, elle n'est plus, par conséquent, ni splanchnopleurale, ni somatopleurale, et l'on a une partie de la paroi du corps qui n'est tapissée ni d'ectoderme, ni d'endoderme; c'est là au moins une anomalie et un état tout à fait transitoire. Quant à la question des variations du proamnios, His n'en dit rien pour la raison qu'il ne décrit nulle part cet espace didermique; il est de même peu explicite sur la façon dont l'ectoderme arrive à recouvrir le mésoderme précardial.

II. Strahl et Carius (1889) et Ravn (en 1889) expliquent ce revêtement simplement par l'envahissement de l'ectoderme

1. Voir fig. 4 (en couleurs).
2. Voir fig. 6 (en couleurs).

qui s'insinue entre la lame mésodermique et l'endoderme qui la revêtait et les écarte l'un de l'autre. Or l'ectoderme s'avance ainsi en double feuillet, toujours comme une serviette repliée; l'un des feuillets s'applique contre le mésoderme, l'autre feuillet se soude à l'endoderme. On a donc alors :

1° une lame précardiale qui a perdu son caractère splanchnopleurale et est devenue somatopleurale (par union avec l'ectoderme).

2° un proamnios qui s'est accru lui-même d'autant, puisqu'on a un espace, seulement didermique, qui est en continuité directe avec le proamnios en fer à cheval et dont il occupe la concavité. De la sorte le proamnios s'est avancé finalement jusque tout près de l'ombilic intestinal, dont il reste séparé par une bande mésodermique indivise. A ce moment le proamnios n'a plus la forme d'un fer à cheval, mais d'une demi-lune à peine échancrée au milieu pour marquer la place de l'ombilic intestinal, qui s'est du reste rétréci corrélativement.

Enfin le proamnios disparaît entièrement par envahissement du mésoderme qui s'insinue entre ses deux feuillets et les écarte l'un de l'autre; cet envahissement se fait par sa périphérie, suivant son bord convexe (1). Puis ce mésoderme, qui est à la place du proamnios se clive lui-même et donne ainsi naissance à un cœlome extra-embryonnaire en continuité directe avec le reste du cœlome. Cependant le clivage respecte toujours une bande de mésoderme qui encadre l'ombilic intestinal et le rattache à l'ombilic cutané (bord de réflexion de l'ectoderme) (2). C'est là en quelque sorte un vestige des bandes intermédiaires non clivées qui encadraient primitivement le proamnios (3) et qui, après la disparition de ce dernier se sont rapprochées, se sont soudées, mais per-

1. Voir les fig. 1 et 3 (en couleurs).
2. Voir fig. 6 (en couleurs).
3. Voir fig. 2 — 1 et 2.

sistent, comme pour marquer l'empreinte permanente de son existence éphémère. Par suite l'ombilic cutané n'est jamais libéré de l'ombilic intestinal (Ravn) et le cœlome embryonnaire ne communique jamais en ce point avec le cœlome extra-

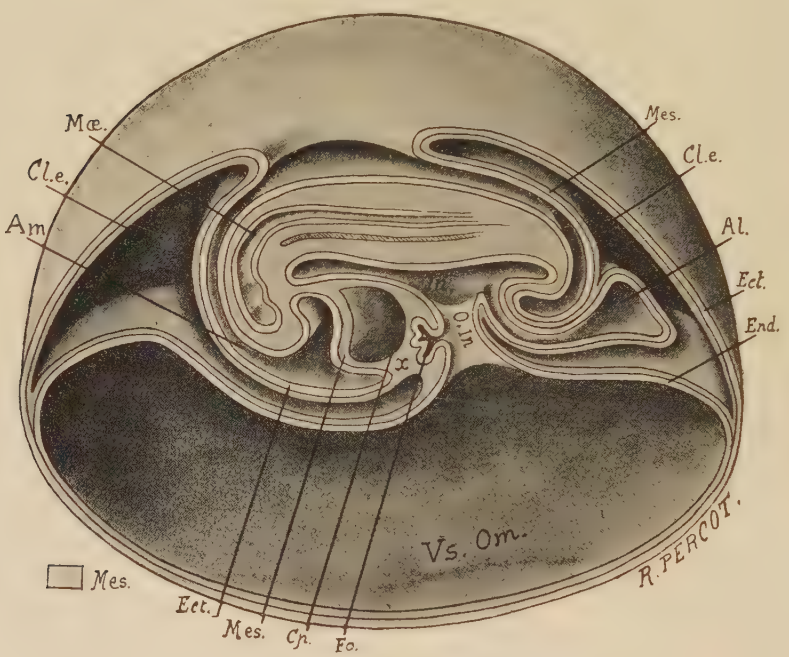

Fig. C (Rogie).

Mes = Mésoderme. Cle = Coelome externe. Al = Allantoïde. Ect = Ectoderme. End = Endoderme. Moe = Moelle. Am = amnios. Cp = cavité pariétale. Fo = foie. In = Intestin. Oin = Ombilic intestinal. Vs om = Vésicule ombilicale. X = bande non livée vestige des bandes intermédiaires bordant le proamnios.

embryonnaire. Mais cette lame mésodermique indivise est précisément celle sur laquelle repose le diaphragme ventral, sur laquelle il s'insère ventralement (1); d'où son importance

1. Voir fig. 6 (en couleurs), lame rouge traversée par le trait marqué Fo et fig. C, ci-contre, la lame marquée X.

pour la question qui nous occupe et la raison de la description du proamnios et de son évolution. En tous cas, par suite des changements survenus, l'embryon, au 11e jour, est entièrement dégagé de la vésicule ombilicale; toute sa partie crâniale, sus-ombilicale, est libre au sens que lui attache Ravn, et seul le pédicule vitellin, encadré par l'ombilic intestinal, le rattache à cette vésicule ombilicale. Par suite, maintenant, pour aller directement de la cavité pariétale dans l'intérieur de la vésicule ombilicale, on doit traverser : 1e une lame mésodermique; — 2o l'ectoderme; — 3o la cavité amniotique; — 4o l'ectoderme; — 5o une lame mésodermique somatopleurale; — 6o le cœlome; — 7o une lame mésodermique splanchnopleurale; — 8o l'endoderme, et l'on est seulement arrivé aux éléments vitellins (1).

La figure ci-jointe montre la disparition du proamnios et l'envahissement du cœlome extra-embryonnaire jusqu'au niveau de la lame *x* qui, seule, le sépare de la cavité pariétale, embryonnaire.

III. Mais il est plutôt extraordinaire qu'une lame mésodermique change ainsi de nature et passe de l'état splanchnopleural à l'état somatopleural (comme ce serait le cas pour la lame précardiale). C'est pourquoi Ravn (en 1895) propose une autre explication de ce phénomène; il admet que la lame mésodermique reste splanchnopleurale et puisque l'ectoderme revêt finalement la paroi précardiale, il dit que cette lame quitte sa position pré-cardiale pour se réfugier en un endroit où persiste l'endoderme, c'est-à-dire autour de l'ombilic intestinal; autrement dit la somatopleure entière, comprenant mésoderme et ectoderme, repousserait la splanchnopleure primitivement précardiale. Cette dernière lame vient donc se placer autour du bord crânial de l'ombilic intestinal, c'est-à-dire qu'elle entre finalement dans la consti-

1. Voir la fig. 6 (en couleurs), entre le trait marqué Rp V et celui marqué Fo.

tution du diaphragme primitif, ou Septum Transversum, tel que le comprennent Uskow, Mall. Mais cet espace est beaucoup plus petit que toute la région précardiale, force est donc à ladite lame, antérieurement précardiale, de se plisser, de se chiffonner, pour ainsi dire, d'où l'apparition de villosités telles que les décrivent Uskow, His, Swaen, Brachet et la plupart des embryologistes (Ravn) (1). Ainsi l'on voit la surface de l'eau d'une rivière se plisser, se rider, pour ainsi dire, dans les passages rétrécis, comme le sont les espaces entre les piles d'un pont.

Telles seraient donc les modifications imprimées au diaphragme primitif par la disparition du proamnios et de la lame splanchnopleurale précardiale. Or tous n'admettent pas la même raison à ces modifications, et pour *Lieberkühn* (en 1876) de même que pour *His* (1880-1881) ces villosités seraient dues au développement du *foie*.

Action du foie sur le diaphragme primitif.

Tandis que Lieberkhün dit simplement que les villosités sont produites par le développement des *vaisseaux* hépatiques, His affirme que leur cause doit être recherchée dans le développement du *parenchyme* hépatique.

Comme on l'a vu au chap. III et comme le représente le schéma XII, la partie sus-ombilicale (pour un embryon debout) se forme par rapprochement de ses moitiés droite et gauche : c'est là la théorie classique, celle adoptée par His. Or ce mouvement commence près de l'extrémité céphalique et s'étend vers l'extrémité caudale en diminuant progressivement d'intensité ; si bien que, au moment où la partie crâniale

1. Mais le simple rétrécissement de l'ombilic intestinal détermine l'apparition de villosités, comme il est dit au chap. II, lesquelles disparaissent rapidement, à moins que quelques-unes ne persistent jusqu'à l'époque actuelle. Finalement les villosités s'étendent sur la face ventrale du cœur jusqu'à l'oreillette, sur la paroi caudale de la cavité pariétale et sur la face dorsale de sa paroi ventrale.

de la cavité pariétale est unique, son extrémité caudale est encore double, comprend une moitié droite et une moitié gauche. C'est là, précisément entre les prolongements caudaux de la cavité pariétale, où l'on voit « le feuillet glandulo-intestinal », c'est-à-dire l'endoderme, s'épaissir considérablement, par active prolifération de ses cellules propres et former bientôt, à droite et à gauche de l'ombilic intestinal, *une masse épithéliale compacte,* qui est la première ébauche de parenchyme hépatique. On a donc deux masses épithéliales, chacune située au bord interne de chaque septum élémentaire (de His) (1). Mais, dans le mouvement général qui fait converger vers l'axe médian les parties paires de la région pariétale; ces deux masses épithéliales vont se rapprocher l'une de l'autre, puis se trouveront comprimées et se fusionneront en une masse unique en même temps que les deux septa primitifs deviendront eux-mêmes une cloison unique. Or l'accentuation du mouvement de convergence amène bientôt le resserrement de la masse hépatique médiane, à un tel point qu'elle est forcée de se « plisser », autrement dit, de produire des villosités dirigées sagittalement.

Cette masse hépatique médiane est en continuité directe avec l'endoderme lequel ventralement et caudalement par rapport à elle, se creuse en deux gouttières symétriquement disposées; chacune de ces gouttières est limitée par un rebord, dorsal ou *pli sutural interne,* et par un rebord ventral, ou *pli sutural externe;* les deux plis suturaux internes se soudent entre eux, de même que les plis suturaux externes, toujours par suite du même mouvement de convergence médian et l'on a finalement un canal creux : « c'est ainsi que s'émancipe le *canal hépatique* d'avec le canal intestinal situé en arrière (dorsalement) » (His). Ainsi l'on a « une masse compacte qui se sépare de l'ébauche de l'estomac, plus bas (caudale-

1. Dans la fig. 3 (en couleurs) les masses indiquées seraient en dedans des veines omphalomésentériques au niveau de A et de A'.

ment), subsiste un canal béant, et plus bas encore le canal reste seul, voire la double gouttière qui conduit à sa formation. »

Kölliker ayant décrit un second canal hépatique chez le lapin, His déclare que les données de Kölliker sont peu précises et qu'en tous cas lui-même ne s'est jamais « heurté » à lui chez les embryons humains.

Uskow (1883), Brachet (1894-1895), Swaen (1896-1897), parlent de la *végétation* et du bourgeonnement des cellules hépatiques, à l'extrémité d'une évagination endodermique constituant le canal hépatique, tandis qu'une autre évagination, plus caudale, constituerait le tube cystique (Brachet et Swaen). Remak admet que le foie est le résultat d'une évagination, primitivement creuse, du tube intestinal; Kuppfer, Laguesse, Debeyre, décrivent le foie comme une portion d'une vaste glande émanée de l'intestin et donnant également naissance au pancréas, dû lui-même à trois ébauches: deux ventrales et une dorsale (Jan Kélowitz). Cette vaste glande serait la région hépato-pancréatique de Laguesse. Du reste, on peut faire remarquer que le foie était considéré comme une évagination du tube intestinal, déjà par Rolando, avant von Baer et Rathke. Je ne veux pas entrer dans le détail de ces diverses théories, mais on voit combien, suivant l'une ou l'autre, varie la conception que l'on se fait de la nature des villosités et du mode d'apparition du foie, par conséquent des diverses variations qui se produisent dans le diaphragme primitif.

Mais, à l'intérieur du Septum Transversum, cheminent des vaisseaux importants : ces vaisseaux, au stade de 10 jours, chez le lapin, sont :

1° les deux *veines vitellines* ou omphalomésentériques qui ramènent le sang de la circulation vitelline, c'est-à-dire provenant de la vésicule ombilicale;

2° les deux *veines ombilicales*, ou troncs terminaux de la

circulation placentaire, toutes quatre déjà formées à neuf jours et indiquées au chap. III.

3° les *canaux de Cuvier* collectant tout le sang des parois propres de l'embryon. Ces derniers canaux sont formés par la réunion des *veines jugulaires*, déjà indiquées aux stades plus précoces, et des *veines cardinales postérieures* qui maintenant se sont développées par suite de la formation et de la différenciation de la partie caudale, rétro-ombilicale, de l'embryon. En somme on peut dire que les canaux de Cuvier sont simplement la partie des veines jugulaires comprise entre le sinus veineux et l'embranchement des veines cardinales postérieures; ce ne sont donc pas des vaisseaux de nouvelle formation, mais simplement une région différenciée d'un vaisseau existant antérieurement (1); mais cette différenciation apparaît seulement maintenant parce que jusqu'alors la partie caudale de l'embryon n'était pas assez développée pour posséder des canaux collecteurs distincts. Les canaux de Cuvier occupent le bord crânial du Septum Transversum, c'est-à-dire la région frontale de la cloison subdivisant le cœlome. Les veines cardinales sont dorsales par rapport aux veines ombilicales situées dans la même paroi qu'elles.

A ce stade, nous avons donc, de chaque côté, deux troncs communs : l'un formé par la réunion des veines omphalomésentériques et ombilicales (2) — l'autre constitué par la fusion de la veine jugulaire (ou cardinale antérieure) et de la veine cardinale postérieure. Voir la fig. D, ci-contre.

Mais cet état est purement transitoire; ainsi que Brachet l'a décrit, les rapports se modifient, par suite de l'accroissement du foie. Ainsi cet organe, en poussant ses travées cellulaires dans le tissu du Septum Transversum, rencontre la paroi des veines; il ne rompt pas ces parois, mais les repousse par place pendant que d'autre part les vaisseaux s'accrois-

1. Voir Schéma XIV, chap. III.
2. Voir Uskow, Swaen, Brachet.

sent et augmentent de volume; de cette lutte incessante entre deux forces agissant en sens inverse sur les parois des vaisseaux, résultent naturellement des aspérités, des bosselures,

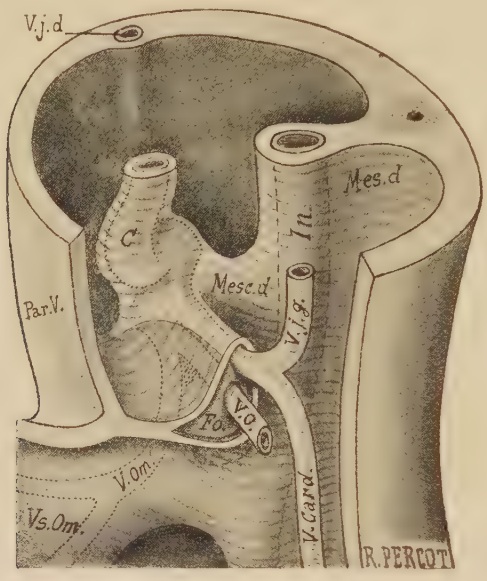

Fig. D (Rogie).

Mesd = Mésentère dorsal. In = Intestin. Mescd = Mésocarde dorsal. Vjg = veine jugulaire gauche. Vjd = veine jugulaire droite. Vcard = veine cardinale. Vo = veine ombilicale. Vom = veine omphalomésentérique. Vs om = vésicule ombilicale. Fo = Foie. C = cœur. Par v = Paroi ventrale. On a sectionné une partie de la paroi gauche afin de mieux faire voir le trajet des veines ; les veines jugulaire et cardinale gauches sont normalement dans la paroi ; ici elles paraissent détachées et libres de toute adhérence, par suite de l'ablation de la paroi qui devrait les recouvrir. La veine ombilicale est coupée au niveau de sa sortie de la paroi latérale.

et, comme le fait remarquer Endres, on a l'image de la mer luttant contre des brise-lames et se découpant en fines dentelures. On voit donc finalement un véritable « réseau vas-

culaire » (Brachet) à l'intérieur duquel on distingue, comme enchâssées, les travées hépatiques (1).

En outre, apparaissent d'importantes modifications dans les rapports des veines elles-mêmes. En effet, tandis qu'au début les veines omphalomésentériques sont plus ventrales que les veines ombilicales (et tel est encore l'aspect constaté à 10 jours et dessiné dans la figure D) dans les stades suivants, et déjà à 11 jours, les veines ombilicales sont ventrales par rapport aux veines omphalomésentériques. Le déplacement est constaté tout d'abord pour les veines omphalomésentériques uniquement, car les parois latérales, contenant les veines ombilicales, sont de véritables « points fixes » (Uskow), tandis que dans toutes les autres régions existe une active multiplication cellulaire et « une inégale multiplication aux différents points » (Uskow). Plus tard il existe un réel déplacement des veines ombilicales elles-mêmes vers la paroi ventrale, et leur rapprochement des bords de l'ombilic intestinal (2).

Le foie, qui se développe sur le trajet des veines ombilicales, forme par conséquent les lobes ventraux (de Brachet), tandis que les travées hépatiques existant sur le trajet des veines omphalomésentériques constituent les deux lobes dorsaux (de Brachet) (3). Mais les deux lobes ventraux ne sont séparés par aucun organe important; ils peuvent se développer librement dans le tissu conjonctif qui les entoure; c'est pourquoi ils se rapprochent peu à peu et se fusionnent en un lobe unique qui est le *lobe médian* (de Brachet et Swaen). Ce lobe s'étend donc dans le tissu qui forme le plancher de la Bursa parietalis et aussi dans la paroi ventrale (4). On a donc dans cette région un vaste bloc de tissu mésodermique

1. Voir aussi la description de Mall concordant avec cet exposé (embryon humain de 2 m/m 5 à 3 m/m).

2. Voir His, Cadiat, Uskow, Ravn, Brachet, Swaen.

3. Lobes dorso-latéraux de Ravn.

4. Tel est l'aspect constaté à 12 j. 1/2 chez le lapin.

qui est plissé en villosités sur sa face crâniale et qui renferme l'ébauche du foie dans sa portion caudale. Cet ensemble n'est autre que la *Massa Transversa* (de Uskow). La partie crâniale de la massa transversa deviendra lisse, perdra ses villosités et se transformera en diaphragme; mais « je ferai remarquer, dit Uskow, que la toute première ébauche du foie est en relation *intime* avec le diaphragme primitif et forme pour ainsi dire un *tout* avec lui. »

Les deux lobes dorsaux ont un développement surtout dirigé vers le dos; mais sur la ligne médiane se trouve le tube digestif qui, à ce niveau, s'est rapproché de l'ombilic intestinal par suite de son inclinaison du dos vers le ventre et du crâne vers la queue (His, Brachet). Par conséquent, ces deux lobes restent disposés de part et d'autre du tube digestif; ils ne se fusionnent pas comme le font les lobes ventraux, mais restent de véritables *lobes latéraux* distincts (Brachet): d'où l'on voit que la division primitive du foie comprend trois lobes : un ventral, médian — et deux dorsaux, latéraux.

Entre les deux lobes latéraux se trouve une masse de tissu conjonctif qui prolonge dorsalement le mésocarde dorsal et le rattache à la paroi dorsale du corps; cette masse contient l'œsophage, les aortes, la trachée, qui commence à se développer, les veines et les artères pulmonaires : c'est la *Massa longitudinalis*, de Uskow. Quant au mésocarde dorsal, on l'a vu au chapitre III, il ne persiste qu'au niveau des oreillettes, et le mésocarde ventral étant absent, le ventricule, attaché seulement à ses deux extrémités, peut bomber, proéminer de plus en plus du côté du ventre, où il soulève la paroi ventrale (1).

On peut remarque enfin que, par suite de l'accroissement de la cavité pariétale, le sinus veineux ne s'étend plus d'une

1. Voir fig D, dans laquelle, pour plus de clarté, on a laissé un grand espace entre le cœur et la paroi ventrale ; le cœur est donc beaucoup plus petit qu'en réalité.

paroi à l'autre du corps, mais en est distant d'une assez grande longueur : cet espace, du reste, est franchi par les veines pariétales : veines ombilicales et canaux de Cuvier, supportées naturellement par le Septum Transversum, devenu Massa Transversa (Uskow, Brachet).

Or le système veineux de l'embryon se transforme considérablement; je ne pense pas que ce soit le lieu de décrire ces diverses transformations; il suffit de savoir que la veine ombilicale droite disparaît progressivement et que seule la gauche persiste et se développe; peu à peu elle se place sur la ligne médiane constituant la veine ombilicale unique. Les veines omphalomésentériques émettent tout d'abord deux anastomoses ventrales et une dorsale, constituant l'*anneau veineux péri-intestinal* de His et Hochstetter. Puis, par suite de la disparition de certaines portions de cet anneau, en même temps que de la résorption de certaines parties des veines omphalomésentériques, l'ancien système veineux vitellin comprend seulement un vaisseau unique, qui est la *veine porte:* ce vaisseau longe la face latérale gauche du tube digestif, contourne dorsalement ce tube digestif, en décrivant une courbe hélicoïdale, puis s'engage dans le lobe droit du foie, où il est découpé par lui en fins capillaires, formant alors ce que Swaen (1896) appelle le *sinus intra-hépatique.* Ce sinus s'anastomose, dans sa partie caudale, avec la veine ombilicale et se termine crânialement dans le sinus veineux proprement dit. D'où l'on voit la raison de sa subdivision en trois segments qui sont : 1° le tronc anastomotique, ou anastomose de la veine porte et de la veine ombilicale; — 2° le canal veineux d'Arantius; — 3° le sinus intermédiaire (embryon de lapin âgé de 11 jours, Swaen) (1). Un peu plus tard (11 j. ½) (Brachet) se développe la veine cave inférieure qui, née des corps de Wolff, dans la paroi dorsale du corps où elle s'anastomose avec la veine cardinale, longe

1. Comparer embryon de 12 jours (Ravn).

la face latérale droite de la Massa longitudinalis, traverse le lobe droit du foie et gagne finalement le sinus veineux. C'est Hochstetter qui, le premier, a reconnu, aux premiers rudiments de cette veine, la valeur d'une ébauche de la veine cave inférieure constatée chez l'adulte. Quant aux canaux de Cuvier, ils ne sont jamais englobés par le foie, mais restent toujours à une notable distance de lui, et se rapprochent du crâne lorsque cet organe gagne dans la même direction, sans arriver jamais à les atteindre (1).

Comme on vient de le voir, le foie a considérablement remanié le diaphragme primitif. En particulier, lorsque cette glande se développe dans la direction du crâne, elle repousse ventralement la paroi dorsale de la Bursa parietalis, en ouvrant de plus en plus l'angle dièdre du diaphragme primitif, de façon même à faire disparaître entièrement cet angle; et c'est pourquoi Brachet dit qu'à 11 jours, chez le lapin, le Septum Transversum (ou diaphragme primitif, selon sa nomenclature) est redressé et « devient crânio-caudal, dorso-ventral » A ce stade, il dessinerait une sorte de talus (2). Mais le foie gagne aussi en direction ventrale et arrive à s'engager dans la paroi abdominale où il forme le lobe médian; si ce lobe médian a un développement prépondérant, c'est, au contraire, le fond de la Bursa parietalis qui est replié vers le crâne et l'angle dièdre qui se ferme peu à peu. Aussi His déclare-t-il que chez son embryon humain BB, de 3^{mm}, on voit un fond de la Bursa qui est « ainsi recourbée en angle » et en outre est convexe vers le haut (crânialement), tandis que latéralement, où n'est pas le foie, on constate deux recessus, en cul-de-sac, dont le droit est plus profond que le gauche. Chez un embryon plus âgé, R, His a vu, seulement, que le Septum Transversum devenait plus « à pic ».

L'existence et l'ouverture de l'angle dièdre du diaphragme primitif ventral dépendent donc du rapport qui existe entre

1. et 2. Voir fig. G, plus loin.

le développement des lobes latéraux du foie et celui du lobe médian.

Mais les lobes latéraux, en prenant de l'extension, se développent où ils rencontrent le minimum de résistance, c'est-à-dire dorsalement, où précisémement se trouvent deux espaces vides; les recessus pariétaux dorsaux; ils rétrécissent donc progressivement ces recessus et, par le fait, concourent à la formation du diaphragme dorsal; mais comme d'autres facteurs interviennent dans ce processus, le chapitre suivant lui sera spécialement consacré.

CHAPITRE VII

FORMATION DU DIAPHRAGME DORSAL

Le diaphragme dorsal (1) tel, en particulier, que l'entend Brachet (1906) est l'ensemble des tissus qui viennent obturer les recessus pariétaux dorsaux. Son origine est donc nettement secondaire; la plupart des auteurs en conviennent: mais la connaissance exacte de son mode de formation présente de grandes difficultés par suite de la multiplicité des éléments et des organes qui interviennent et par suite de la peine que l'on a de reconnaître la part de chacun. Cependant, par comparaison avec le diaphragme ventral, on a ici l'avantage, pour un exposé didactique, d'avoir une bien moins grande confusion entre les différents termes employés par les divers investigateurs.

Si l'on considère les recessus pariétaux dorsaux, on voit que l'on peut leur considérer schématiquement quatre faces (2) :

1° une dorsale formée par la paroi dorsale du corps;

2° une ventrale formée par le bord dorsal du diaphragme primitif ventral;

3° une externe formée par la paroi externe du corps;

4° une interne constituée par la face externe du mésentère

1. Dorsalis Diaphragma de Swaen (1897), le seul diaphragme véritable pour Mayer, 1906.

2. Voir schéma XIII, chap. III.

dorso-ventral (de Brachet) ou Massa Longitudinalis (de Uskow).

Or, le rétrécissement des recessus procède par leurs quatre faces.

I) Sur leur paroi ventrale se trouvent les lobes latéraux du foie (indiqués au chapitre précédent) qui, par leur développement dorsal, diminuent d'autant la largeur des recessus. Déjà His (1881) pour les embryons humains R (5^{mm} de long.) et S ($12^{mm}1/2$) fait bien voir la proéminence, dans les recessus, des lobes latéraux du foie. Ravn (1889) donne des images d'embryons de lapin de 12 et de 15 jours ou d'embryons de rat et de souris qui leur sont identiques, dans lesquelles la même forte saillie est nettement marquée. Brachet (1895-96), Swaen (1896-97) décrivent et dessinent, d'après une série complète d'embryons, cette évolution progressive des lobes latéraux du foie, le premier chez le lapin, le second chez l'homme et le lapin. Piper (1900-1902) dit aussi que le foie « fait saillie de chaque côté et dorsalement dans la cavité du cœlome par une crète bien marquée » (embryon humain de $6^{mm},8$).

Cependant Uskow ne croit pas que le foie intervienne dans la formation du diaphragme dorsal, celui-ci serait dû au développement seulement du tissu conjonctif environnant et, en particulier, de celui entrant dans la constitution de la Massa Transversa. En effet, « le tissu hépatique, dit-il, à cette période, se différencie complètement déjà de la partie de la Massa Transversa qui forme la partie dorsale du diaphragme, et ce dernier s'accroît maintenant d'une façon tout à fait autonome ».

Mais les travées de cellules hépatiques ne s'isolent pas des tissus environnants; elles progressent dans le tissu conjonctif préformé, et, par suite, semblent soumises, jusqu'à un certain point, à la disposition même de ce tissu; c'est pourquoi on ne peut guère séparer l'étude du foie de celle de l'évolution des tissus environnants les recessus pariétaux, et,

de suite, je passe à l'examen de la paroi interne de ces recessus.

II) La paroi interne des recessus pariétaux dorsaux étant formée par les faces externes de la Massa longitudinalis, le rétrécissement de leur lumière, de ce côté, est due à l'élargissement de cette Massa. Or là précisément se trouve une cavité dont le rôle est considérable pour le processus indiqué : c'est la cavité hépato-entérique dont le moment paraît venu d'en dire quelques mots.

La cavité hépato-entérique.

La cavité hépato-entérique, petite cavité péritonéale (1), est cette cavité qui, située en plein mésentère dorso-ventral (Massa longitudinalis) le dédouble, si bien qu'à son niveau on a, pour ainsi dire, deux mésos rattachant le Septum Transversum à la paroi dorsale du corps, l'un latéral, à droite, l'autre médian; le premier étant le *méso-latéral*, de Brachet, le second le mésentère proprement dit (2). Mais si ventralement ces deux mésos s'étendent jusqu'au Septum Transversum, dorsalement ils sont réunis et fusionnés en une lame unique, qui est le mésentère primitif; par suite une coupe transversale du mésentère, faite à ce niveau, donnerait l'image d'un Y avec ouverture ventralement dirigée.

Mais le méso latéral n'est complet que dans sa partie crâniale; caudalement, il s'efface peu à peu et cela plus rapidement sur son côté ventral, de telle sorte que, si on le suit, en direction crânio-caudale, on le voit tout d'abord fusionné avec le Septum Transversum, puis on constate qu'il s'en éloigne progressivement et vient finalement mourir dans le

1. La première expression est de Brachet et Swaen (1894-1899) la seconde de Mall (1897). Piper dit : Recessus péritonéal.

2. Ce mésentère est divisé par le tube digestif en une partie dorsale : le mésentère dorsal, et une ventrale, le ligament ou méso gastro-hépatique (Brachet).

bord dorsal du mésentère proprement dit au point où celui-ci se continue avec le mésentère primitif. Cette partie du méso latéral, qui est attachée seulement par son bord dorsal et libre ventralement, est le *prolongement caudal du méso latéral* (de Brachet et Swaen); elle est donc triangulaire et paraît

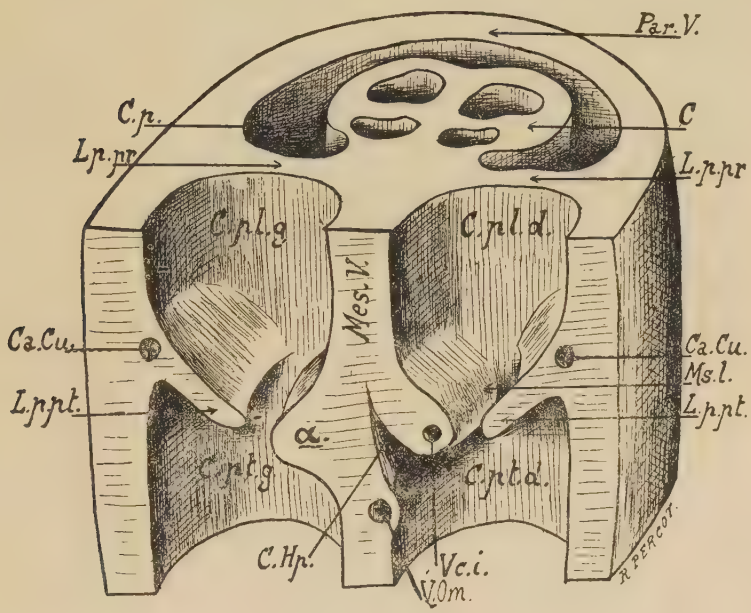

Fig. E (Rogie)

Par V = Paroi ventrale. Cp = Cavité pariétale. C = Cœur. Lppr = Lame pleuropéricardique. Cptd = Cavité péritonéale droite. Cptg = Cavité péritonéale gauche. Ca Cu = Canal de Cuvier. Msl = Méso latéral. Lppt = Lame pleuropéritonéale. Vci = Veine cave inférieure. Vom = Veine omphalomésentérique, devenue veine porte. Chp = Cavité hépato-entérique. Mes V = Mésentère ventral. α = Epaississement du mésentère à gauche.

Cette figure représente la portion ventrale de l'embryon, toute la partie dorsale a été enlevée par une section longitudinale frontale ; cette partie dorsale est vue précisément dans la figure F suivante.

disposée comme un couperet de guillotine. Sur son bord libre passe la veine cave inférieure, d'où la dénomination de:

méso de la veine cave inférieure, que lui avait donnée Hochstetter et celle de *plica venae cavae* attribuée par Ravn. Mais au niveau du méso latéral la cavité hépato-entérique est ou-

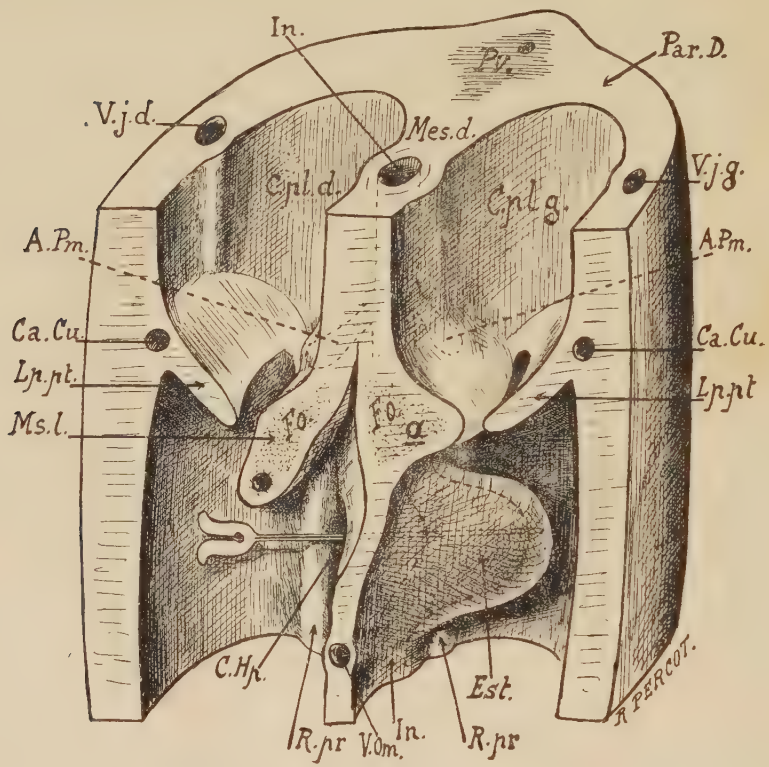

Fig. F (Rogie)

Pr = Protovertèbre. Mesd = Mésentère dorsal. Par D = Paroi dorsale. Vjg = Veine jugulaire gauche. Vjd = Veine jugulaire droite. Cplg = Cavité pleurale gauche. Cpld = Cavité pleurale droite. Apm = Aile pulmonaire. Ca Cu = Canal de Cuvier. Lppt = Lame pleuropéritonéale. Fo = Foie. A = Epaississement mésentérique. Est = Estomac. Rpr = Rein primitif. In = Intestin. Vom = Veine omphalomésentérique. Chp = Cavité hépato-entérique. Msl = Méso latéral.

Cette figure représente la partie dorsale de l'embryon ; elle est la contre-partie de la précédente. Le cul-de-sac de la cavité hépato-entérique est indiqué par la présence de la sonde cannelée.

verte latéralement; elle n'est donc plus une cavité, mais une simple *fente*, une gouttière, comme dit Swaen. Ces dispositions sont indiquées dans les deux figures ci-contre : E et F.

Or l'aspect ci-dessus indiqué est celui de la cavité hépato-entérique, tel qu'on le constate au début de sa formation, alors que l'embryon n'est pas beaucoup plus âgé que 10 jours et demi (Brachet); dans la suite, cette cavité s'accroît. Tout d'abord elle gagne en direction transversale et s'engage dans l'épaississement mésentérique gauche appelé par Swaen : crête épiploïque (1), en même temps elle se dirige vers l'extrémité caudale de l'embryon. Mais dans cette direction se trouve la veine-porte, laquelle reste accolée au tube digestif et à ses glandes annexes; c'est pourquoi, si la cavité hépato-entérique contourne cette veine dorsalement, elle est cependant arrêtée caudalement par elle au bord droit du tube digestif. Par conséquent, l'ouverture de la cavité hépato-entérique, c'est-à-dire sa communication avec le cœlome, limitée caudalement par la veine porte (2), finit bientôt par être plus petite, en longueur crânio-caudale, que sa partie intra-mésentérique, et, outre le cul-de-sac crânial, sus-indiqué, on voit apparaître un autre cul-de-sac caudal (3); en sorte que, à ce moment, on a un cul-de-sac caudal ou cul-de-sac (selon Swaen); une partie communicant directement avec le cœlome = la gouttière (de Swaen); et un cul-de-sac crânial = cavité hépato-entérique proprement dite (de Swaen et Brachet), recessus superior sacci omenti (de His). Cette lame mésodermique qui limite caudalement l'ouverture de la cavité hépato-entérique est : la partie proximale du mésentère dorsal de Toldt, ou le ligament gastro-pancréatique (de

1. Laquelle correspond à la grande courbure de l'estomac (Swaen, Piper).

2. Voir fig. E et F. veine porte = VOM.

3. Ce cul-de-sac caudal commence seulement à se dessiner sur la fig. F ; il est désigné sous le nom de bourse épiploïque, de saccus omenti, de saccus omentalis par His.

Huschke), ou ligament profond de l'estomac (de Jonnesco).

La cavité hépato-entérique s'avance aussi dans la direction du crâne, prolongeant la fente délimitée par le méso latéral, qui, par suite, prend lui-même une égale extension. Finalelement la cavité hépato-entérique s'avance jusqu'au voisinage du poumon; elle arrive jusqu'au hile de cet organe (Ravn, Brachet) chez le lapin; elle s'arrête au « pôle pulmonaire caudal droit » chez l'homme (embryon Lf de Broman, embryon de $6^{mm},8$ de Piper, embryons de Swaen). Mais dans sa partie proximale, crâniale, elle dessine toujours une fente sagittalement disposée, tandis que son cul-de-sac caudal, engagé derrière l'estomac, est nettement transversal (1) (Swaen, Brachet, Piper); enfin, ce prolongement crânial s'est étendu jusqu'à la racine dorsale du mésentère, lequel, par suite, dessine non plus un Y sur une coupe transversale, mais un V.

Mais le méso latéral présente comme intérêt particulier, d'être envahi par les travées hépatiques; par suite il s'étend en divers sens, et son élargissement transversal, en rétrécissant le recessus pariétal droit prend une part active à la formation du diaphragme dorsal. C'est même l'existence de cet envahissement par le foie qui donne la raison de la dénomination : cavité hépato-entérique; par là aussi s'expliquent les diverses appellations du méso-latéral : *ligamentum suspensorium accessorium hepatis*, de Ravn (2), *méso hépato-cave* de Frédet. Le foie s'engage même dans le prolongement caudal du méso-latéral au moins chez le lapin, où il constitue le *prolongement hépatique de la veine cave inférieure* (de Brachet), ou *lobus descendens hepatis* (de Klaatsch), tandis que la portion du foie restée dans le méso-latéral proprement dit proémine, à l'intérieur de la cavité hépato-entérique, sous

1. C'est ce prolongement transversal qui, dans la suite, donnera l'arrière cavité des épiploons.

2. Ravn dit aussi : lame pariétale externe du Recessus superior sacci omenti.

forme d'un lobe qui est le *lobe de Spiegel.* Tous ces phénomènes sont constatés chez le lapin entre 10 jours et demi et 13 jours et demi (Brachet), et chez l'homme sur les embryons mesurant de 3 à 5^{mm} (Swaen) (1).

Pour que l'étude de l'embryologie de cette question ne soit pas trop incomplète, il est nécessaire d'indiquer, au moins sommairement la façon dont apparaît le méso-latéral.

Formation du méso latéral.

Le problème de la formation du méso-latéral, comme, du reste, beaucoup d'autres en embryologie, a reçu des solutions qu'il n'est pas toujours possible d'identifier; c'est pourquoi on peut les ranger en deux catégories, de même que celles données pour tout cloisonnement du cœlome; le premier groupe comprenant toutes les réponses qui reconnaissent un caractère *primitif* au méso-latéral, le second étant formé de celles qui admettent sa formation *secondaire* (2).

Or, reconnaître que le méso-latéral est primitif, c'est par là même admettre que le mésentère primitif s'élargit, puis isole de lui une portion de tissu, qui deviendra ce méso-latéral; mais la façon dont se fait cette séparation varie encore suivant qu'on lit les textes de Phisalix, de Klaatsch, de Brachet, de Swaen, qui tous déclarent que le méso-latéral est primitif.

Pour Phisalix (1888) le mésentère primitif s'accroîtrait si rapidement en dimensions transversales, que le tissu conjonctif le constituant n'arriverait pas à se développer assez

1. La cavité hépato-entérique a été constatée chez le lapin par Phisalix (1888), Ravn (1889), Brachet (1894-1895-1896), Swaen (1896), chez l'homme par His (embryon Lr, R, A, B) par Fol, (embryon de 5 $^{m}/^{m}$ 6), par Broman, (embryon Lf), par Mall, (26 jours), Piper, (6 $^{m}/^{m}$ 8) chez les amphibiens, les reptiles par Hochstetter, chez les oiseaux par Hochstetter et Duval, etc.

2. Les adjectifs : *primitif* et *secondaire* ont ici la même signification que dans les chapitre I et II, c'est-à-dire expriment des rapports avec l'apparition du cœlome en cet endroit.

vite pour combler les interstices d'où, par suite, un véritable « éclatement » se produisant dans ce mésentère.

Brachet pense plutôt qu'il s'agit là « d'un dédoublement »; son affirmation est formelle : « Je dois le (le méso-latéral) considérer comme absolument primitif, comme résultant d'un dédoublement d'un mésentère dorso-ventral d'abord unique » (arch. de biologie 1894). Et, après seulement que la cavité hépato-entérique serait ainsi formée, par une sorte de clivage, on verrait « la formation du grand épiploon par le processus indiqué par Toldt (1). Ce processus n'intervient qu'en second lieu, quand la cavité est déjà ébauchée ».

Swaen croit que ce processus est dû à la multiplication de cellules qui s'avancent à l'intérieur du mésentère et se clivent seulement ensuite; car on voit, dit-il, « à la hauteur de la paroi inférieure du sinus veineux... un épithélium prismatique (qui) s'épaissit, se stratifie, et c'est lui qui, en se développant dans la profondeur, s'engage dans le tissu conjonctif sous-jacent », et plus loin : « c'est donc certainement un bourgeonnement épithélial... qui constitue le début de la gouttière hépato-entérique » (1897, embryon humain de $3^{mm},8$).

Autrement dit : pour Swaen, on a un bourgeon compact de cellules, sans aucune cavité primitive, lequel joue en quelque sorte le rôle de foret, tandis que, pour Brachet, ces cellules viennent seulement tapisser une cavité déjà formée auparavant.

Suivant Klaatsch (1892), la cavité hépato-entérique se formerait aussi par clivage, c'est dire que le méso latéral serait primitif; mais ce clivage marcherait en sens inverse de celui indiqué par les auteurs précédents; il ne s'avancerait pas, de la cavité péritonéale, vers l'intérieur du mésentère, mais bien

1. Et Rogie (1893). C'est-à-dire la formation « d'une boucle dont le grand axe est occupé par le tronc de l'artère mésentérique supérieure en train de se contourner sur elle-même. » (Rogie).

naîtrait dans le mésentère lui-même, constituerait là une véritable cavité close de toutes parts, pendant un temps relativement long, et n'arriverait à se mettre en communication avec la cavité péritonéale générale qu'assez tard dans le cours du développement et encore par une étroite ouverture. Par suite, l'on a donc un méso unique, au début, qui contient à la fois le tube digestif et la veine cave inférieure et un peu plus tard le foie, c'est pourquoi il l'appelle *ligament hépato-cavo-duodénal.* Ceci est contraire aux affirmations de Brachet et Swaen, pour lesquels la veine cave inférieure et le foie se développent dans le méso latéral et son prolongement, *après* la formation de la fente hépato-mésentérique, qui est un *prolongement* direct de la cavité péritonéale et a un mouvement de pénétration dirigé « de droite à gauche » (1).

Avec Ravn (1889) et Piper (1900-1902) nous passons à l'opinion de ceux qui reconnaissent une origine nettement *secondaire* au méso latéral. Ce méso latéral serait une sorte d'annexe du mésentère qui, bourgeonnant à droite, irait finalement rejoindre le Septum Transversum et se souder à lui. Et quelle serait la raison de ce bourgeonnement? Ce serait simplement la formation des poumons suivant Ravn.

En effet, les poumons, véritables glandes annexes du tube digestif se développent à peu près à la même époque que le foie et le pancréas, c'est-à-dire vers la fin du neuvième ou au commencement du dixième jour. Le tube digestif, dit Ravn, émet tout d'abord un bourgeon unique qui se bifurque ensuite à droite et à gauche. Or ce bourgeon épithélial, plein au début, repousse peu à peu le tissu conjonctif environnant; par suite le mésentère présente bientôt deux annexes, suspendues à lui comme un fruit par sa queue; ces annexes sont les ailes pulmonaires : alae pulmonales (de Ravn) (2).

1. Du reste, Brachet et Swaen ont entrepris leurs travaux sur cette question pour examiner si les conclusions de Klaatsch étaient vérifiées et ils ont conclu que non.

2. A dix jours les ailes pulmonaires contiennent chacune un tube creux,

Les ailes pulmonaires, en s'accroissant, se rapprochent de la paroi ventrale, et précisément vis-à-vis d'elles, dit Ravn, se trouvent les saillies dorsales, formées, dans le Septum Transversum, par la présence, en cet endroit, des veines omphalo-mésentériques; aussi voit-on bientôt s'effectuer la rencontre de ces bourgeons mésodermiques, c'est-à-dire de l'aile pulmonaire d'un côté avec la saillie mésodermique du même côté. Par conséquent, à ce moment, on a une partie du cœlome, qui se distingue du reste de la cavité péritonéale, délimitée qu'elle est par l'aile pulmonaire, le Septum Transversum et le mésentère. Cette partie du cœlome, pour Ravn, est le *recessus superior sacci omenti*. Les phénomènes étant semblables à droite et à gauche on a donc deux recessus semblables séparés par le mésentère.

Mais l'aile pulmonaire gauche cesse bientôt de s'accroître et reste dans la région pariétale, tandis que la droite se développe avec rapidité et descend jusque dans la région abdominale, par le recessus parietalis, qu'elle rétrécit d'autant (1). Son bord caudal s'amincit alors en sens transversal, mais s'allonge sagittalement, et devient oblique caudalement et dorsalement. Et la raison de ce phénomène doit être recherchée dans le développement de la veine cave inférieure qui s'engage précisément dans ce bord caudal et lui donne cette disposition. Et voilà pourquoi la veine cave n'existant pas à gauche, l'aile pulmonaire reste courte de ce côté et même finit par combler l'espace cœlomique qui la séparait du mésentère, c'est-à-dire fait disparaître le recessus gauche.

Quant au cul-de-sac caudal (le saccus omenti, pour Ravn), il serait dû à un simple allongement du mésentère qui se plierait en deux feuillets, ayant leur ligne de réunion située sur le côté gauche. Par conséquent, là non plus on ne peut voir l'effet

ébauche de la bronche (Brachet, Ravn). On voit ces ailes dessinées dans les figures F et G.

1. Piper, sur son embryon humain de 6 m/m 8, a vu le poumon droit 1/3 plus long que le gauche.

d'un clivage ou d'un bourgeonnement cellulaire, à la façon de Swaen (embryon de lapin de 12 jours) (1).

Telles sont les affirmations de Ravn; Piper est à peu près de son avis lorsqu'il parle d'une connexion secondaire du mésentère « avec la surface du foie, située vis-à-vis » et lorsqu'il dit qu' « ainsi se forme le méso latéral de Brachet ». Cependant, pour la formation du cul-de-sac, Piper parle d'une « pénétration » à l'intérieur du mésentère, donc probablement d'un clivage.

Or, précisément Brachet conteste certaines observations de Ravn, car, dit-il, si l'on constate nettement les saillies formées par la veine omphalomésentérique (ou plutôt le sinus veineux) et par l'aile pulmonaire, ces saillies restent toujours à une notable distance l'une de l'autre; elles n'arrivent jamais à se souder, et lorsque la fente hépato-entérique (2) apparaît, c'est en dedans d'elles, à *l'intérieur même du mésentère* qu'elle se creuse, et non pas à côté de lui, comme est le recessus de Ravn (embryon de 10 j. ½).

En outre, on ne peut étendre à l'homme la description faite par Ravn, car sa cavité hépato-entérique ne s'étend pas comme celle du lapin jusque près du hile pulmonaire, l'homme ne possédant pas de lobe pulmonaire proéminent dans cette cavité : lobe pulmonaire accessoire, de Ravn, lobus infracardiacus, de Aeby, lobus inferior medialis ou caudatus, de Kraus. Au contraire, chez les embryons humains, Broman, sur L f, Piper, sur celui de $6^{mm},8$, ont vu la partie crâniale de la cavité hépato-entérique cesser au niveau de l'extrémité caudale du poumon et Swaen en particulier, constate que : « la crête épithéliale (donnant naissance à la cavité hépato-entérique) se trouve à $0,12^{mm}$ de l'extrémité inférieure de l'ébauche de l'appareil respiratoire et qu'il n'y a aucune trace

1. Ceci concorde avec l'affirmation de His disant, au sujet de l'embryon humain R, que le mésentère dorsal semble s'être plié vers la gauche.

2. Recessus péritonéal, pour Piper.

d'aile pulmonaire dans la cloison mésentérique au voisinage de cette dernière », embryon humain de $6^{mm},8$.

Quoi qu'il en soit de l'origine du méso latéral, on le voit s'élargir transversalement, « s'épaissir brusquement » (Brachet), « subitement » déclare Ravn, en arrière (caudalement) du poumon droit. Cet épaississement débuterait par les insertions dorsale et ventrale du méso latéral au douzième jour chez le lapin (Brachet) pour aboutir finalement à la formation d'un véritable plancher ou paroi pleurale caudale (1).

Du côté gauche les phénomènes ne sont pas identiques, par suite de l'absence de ce côté, du méso latéral. Suivant Brachet on verrait, en cet endroit, une couche continue de tissu conjonctif se développer sur la face latérale du tube digestif depuis l'aile pulmonaire jusqu'à la grande courbure de l'estomac, prolongeant ainsi, sans interruption, la crête épiploïque. Et ainsi, il n'y aurait pas, à proprement parler, épaississement du mésentère pour créer un plancher du poumon, mais simplement un tissu unique, tout d'abord compact, dans lequel s'engagent le tube pulmonaire, dans sa partie crâniale, et la grande courbure de l'estomac dans sa partie caudale.

Pour Ravn, le mésentère se dilate simplement, à gauche en arrière (caudalement) du poumon; cet aspect est nettement constaté à 15 jours chez le lapin. Mais si c'est le mésentère lui-même qui produit ce plancher, on doit conclure qu'auparavant a disparu le recessus péritonéal de ce côté et que l'aile pulmonaire est venue se souder au mésentère au moyen d'un tissu conjonctif qui a comblé le recessus.

En tous cas, à partir du 15e jour, les poumons sont chacun dans une espèce de « niche » séparés des reins primitifs par un véritable plancher (Ravn) (1). Swaen confirme ces résultats chez l'homme et le lapin, Piper fait des constatations

1. et 2. Voir fig. E et F où le plancher caudal de la cavité pleurale est indiqué par l'épaississement α.

semblables sur son embryon humain, où il décrit le plancher pleural comme une pyramide à base interne.

Cependant, chez le lapin, la partie crâniale du recessus supérieur droit s'isole du reste de la cavité péritonéale, sous forme de gaine muqueuse, séparant l'œsophage d'une part, du lobe pulmonaire accessoire, d'autre part. Par suite, on voit se former là un véritable plancher *secondaire*, dont le rôle dans la constitution du diaphragme dorsal apparaît immédiatement.

III) Mais le rétrécissement des recessus pariétaux dorsaux se fait également par leur côté externe. Là le principal facteur de ce rétrécissement paraît être le canal de Cuvier. Or les canaux de Cuvier, on l'a vu, cheminent dans la paroi latérale du corps et gagnent le sinus veineux, par le bord crânial du diaphragme primitif.

Uskow dit que la partie externe droite et la partie externe gauche du diaphragme primitif, contenant les canaux de Cuvier, pivotent et décrivent chacune à peu près un angle droit, de façon à se disposer sagittalement et à venir enserrer les poumons, et par conséquent, rétrécir les recessus pariétaux dorsaux. Les canaux de Cuvier ont donc actuellement une forme arquée, semblable à une « faux » et les poumons semblent s'échapper par l'ouverture qu'ils délimitent comme par « une porte » de sortie (embryon de lapin de 12 à 14 jours).

Or le diaphragme primitif prolonge caudalement la paroi des canaux de Cuvier, dans leur portion restée frontale, aussi bien que dans celle devenue sagittale, et on a maintenant, par le fait de la rotation de ces canaux, à droite comme à gauche, une lame mésodermique, sagittalement dirigée, flottant, pour ainsi dire, dans le cœlome, et adhérente seulement par ses bords dorsal, ventral et crânial; c'est là ce que Uskow désigne sous le nom de *diaphragme dorsal*, correspondant à peu près aux *membranes pleuro-péritonéales*, de Brachet.

Mode de formation des membranes pleuro-péritonéales.

Pour Uskow, la partie dorsale du diaphragme, frontale encore à 10 jours (lapin) (1), est simplement le résultat de la transformation des ponts d'accolement, c'est-à-dire est absolument *primitive;* elle ne change pas de nature au moment où elle se dispose sagittalement et devient diaphragme dorsal; c'est pourquoi on ne peut dire que ce diaphragme est un cloisonnement secondaire, car il existait avant que le cœlome fût; il n'y a pas lieu d'étudier sa formation, et l'on comprend l'affirmation de Uskow disant que le diaphragme dorsal est plus ancien, dans l'ontogénèse que le diaphragme ventral (2).

Cependant d'autres investigateurs reconnaissent au contraire, que « la partie ventrale du diaphragme est plus précoce que la partie dorsale (Lockwood, Paterson).

Pour *Lockwood* (1888) le diaphragme dorsal (membranes pleuro-péritonéales) serait une évagination de la splanchnopleure et constituerait avec le diaphragme ventral un seul et même pli, qui a émis deux prolongements dorsaux.

Dans *Ravn* (1889) le rôle des canaux de Cuvier est nettement indiqué. Ces canaux *soulèveraient* « un pli saillant » vers l'intérieur du cœlome. C'est là reconnaître, à cette portion du diaphragme, une origine absolument *secondaire*, semblable à ce point de vue aux autres cloisonnements du cœlome décrits par Ravn et indiqués plus haut: Septum Transversum, fond de la Bursa Parietalis, méso latéral. Le pli a tout d'abord une forme en croissant dont les cornes sont dirigées vers l'axe médian; puis il s'étend progressivement sur la paroi dorsale du corps, où il forme un toit à la « niche » du rein primitif — et aussi sur la paroi dorsale du Septum Transversum. Ensuite, les cornes internes du croissant ar-

1 et 2. Voir Chap. II et IV ; la fig. 5 (en couleurs) et la fig. B. (en noir).

rivent à se réunir le long du mésentère. A ce moment, l'ensemble du pli dessine une sorte de cuvette sans fond, qui serait inclinée caudalement, ventralement, du côté médian, et dont l'orifice aurait une forme oblongue. Ravn lui donne le nom de : *pli de fermeture caudale de la cavité pleurale* (1). Tandis que du côté droit ce pli de fermeture se continue directement avec le « pli épaissi de la veine cave », à gauche il se perd « dans le mésentère intestinal épaissi au niveau de l'entrée de l'œsophage dans l'estomac » autrement dit : du côté de l'axe médian, le pli de fermeture ne se sépare pas du plancher de la cavité pleurale indiqué ci-dessus. C'est l'aspect constaté par Ravn à 15 jours chez le lapin.

Brachet (1895) constate les premiers rudiments de la membrane pleuro-péritonéale sur un embryon de lapin âgé seulement de 12 jours. Pour cet auteur, elle serait due au fait de l'inégal accroissement, en sens transversal, du cœlome et du canal de Cuvier; ce dernier restant en retard, en quelque sorte, et proéminant progressivement dans le cœlome. Mais le canal de Cuvier change peu à peu son orientation, c'est-à-dire que sa convexité, primitivement externe, devient de plus en plus crâniale (2): ce n'est plus lui-même alors qui fait saillie dans le cœlome, mais, à sa place il laisse, comme vestige de son passage, « une traînée mésenchymateuse (3) » qui s'accroît par son côté externe en rapport avec le canal de Cuvier, et d'une quantité égale à la grandeur du déplacement de celui-ci. Les membranes pleuro-péritonéales sont alors nettement formées et bien constatées à 12 jours et demi (Brachet). A ce moment, chacune d'elles est encadrée par l'un des canaux de

1. C'est le pli limitant caudal de la cavité pleurale (de Hochstetter). Voir les fig. E et F = Lppt.

2. Comparer la fig. D à la fig. G.

3. Cependant Brachet parle aussi, un peu plus loin, « d'une plicature du revêtement conjonctif, » ce qui pourrait faire admettre un accroissement centripète, à la façon décrite par Ravn. — Rouvière (1904) croit que le mode de formation des membranes pleuro-péritonéales est « un peu différent... et lié aux changements de la portion intra-septale des canaux de Cuvier.»

Cuvier correspondant qui lui sert de ligne de suspension et la rattache aux parois du corps par ses bords : dorsal, ventral et externe (qui est en même temps crânial). Quant à leur bord caudal (et aussi interne), il est concave et regarde obliquement le mésentère, mais il est libre de toute attache. En somme, chaque membrane a, à ce moment, la forme d'un croissant (1).

Mais les canaux de Cuvier continuent leur ascension vers le crâne, jusqu'à passer au-dessus du hile des poumons et former ainsi une coupole à la cavité pleurale; les membranes pleuropéritonéales ne les accompagnent pas dans ce trajet; elles les abandonnent peu à peu, et déjà à 13 jours et demi (Brachet) un espace notable sépare l'insertion latérale de ces membranes et la paroi des canaux de Cuvier. Brachet déclare nettement qu'à ce moment : « les changements subis par les membranes pleuropéritonéales et à plus forte raison ceux qu'ils subiront dans la suite, sont absolument indépendants des modifications survenues dans le trajet et la direction des canaux de Cuvier. » Cependant, on ne saisit pas pourquoi, à un moment donné, ces membranes, après avoir été en quelque sorte solidaires desdits canaux, sont ensuite laissées en panne par eux et complètement abandonnées.

Comme Ravn, Brachet reconnaît que les membranes pleuropéritonéales se continuent directement, par leur extrémité interne, avec le plancher caudal de la cavité pleurale; mais cette extrémité interne est la corne ventrale du croissant qu'il désigne sous le nom de *pilier ventral*, l'autre corne du croissant se fusionnant avec la paroi dorsale du corps au voisinage de la paroi caudale des poumons et en dedans du corps de Wolff, et étant désignée par le terme : *pilier dorsal*.

Uskow (1883) avait déjà vu ces piliers, il les appelle les deux

1. La membrane pleuro-péritonéale gauche apparaîtrait à 12 jours, et la droite seulement à 12 jours 1/2. — Brachet (1906) parle d'un mode de formation semblable, observé chez le Spinax Niger, pour la crête du canal de Cuvier, homologue de la membrane pleuro-péritonéale des mammifères.

membres du diaphragme dorsal; il dit que, de chaque *demi-lune*, représentant la moitié de ce diaphragme, se détache une autre demi-lune, dont le pilier ventral s'insère sur l'ébauche ventrale du diaphragme et le pilier dorsal sur la Massa longitudinalis elle-même. « Cette partie du pont d'accolement primitif qui s'accroît vers l'arrière (caudalement) représente le premier facteur de séparation entre la cavité pleurale et la cavité péritonéale primitive » (embryon de 12 à 14 jours).

Cependant l'ascension vers le crâne des canaux de Cuvier a entraîné dans la même direction, la partie du Septum Transversum qui leur est adhérente. Aussi voit-on les parties externes de ce septum se soulever et dessiner chacune un arc concave crânialement. Les canaux de Cuvier continuant leur mouvement ascensionnel, se rapprochent en même temps de l'axe médian et arrivent à se fusionner. Par conséquent, les arcs qu'ils soulèvent dirigent aussi leur concavité vers l'axe médian, et par la diminution de cette concavité finissent par se souder; on a alors l'image de deux rideaux qui, primitivement écartés, sont rapprochés, à la façon dont on ferme ceux d'une fenêtre (Rogie).

Mais le Septum Transversum s'est considérablement accru vers le crâne, puisque maintenant il ferme complètement la communication primitive entre la cavité destinée au cœur et le reste du cœlome; il est donc devenu une *membrane pleuro-péricardique*, terme créé par Brachet pour marquer ses rapports entre la cavité péricardique, ventrale, et la cavité pleurale, dorsale (1). Avant Brachet, du reste, Schmidt avait parlé de la membrana pleuro-cardiaca et Uskow (1883) de la membrana pleuro-pericardiaca; Piper, plus tard, (en 1900 et 1902) dit : membrana pleuropericardialis. La fig. G ci-jointe montre le processus de fermeture de la communication pleuro-péricardique.

His (en 1881) avait constaté ce processus de cloisonnement

1. Voir fig. E = Lppr.

dû, selon lui, aussi à un *accolement secondaire* dont le facteur principal serait de même, le déplacement des canaux de Cuvier. Comme preuve, il donne les figures de son embryon

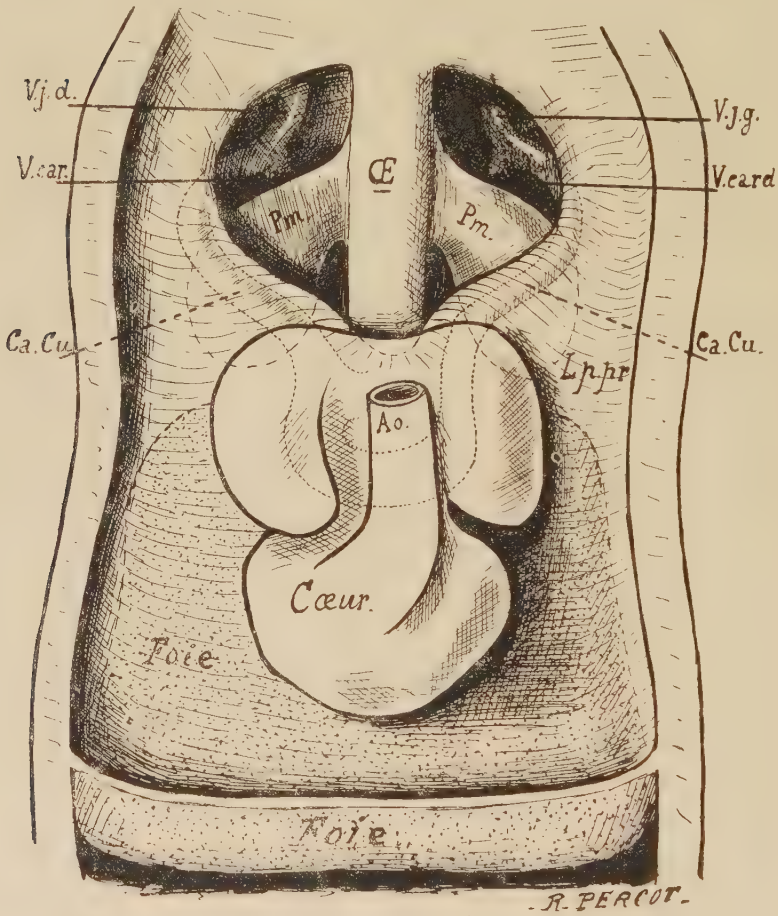

Fig. G (Rogie)

Vjd = Veine jugulaire droite. Vjg = Veine jugulaire gauche. V card = Veine cardinale. (Le trait qui l'indique va, en réalité jusqu'à la saillie marquant le vaisseau à direction caudale ; mais la teinte de la figure ne permet pas de saisir ce détail). Œ = Œsophage. Pm = Poumon. Lppr = Lame on membrane pleuro-péricardique. Ao = Aorte.

R (5^{mm}) dans lequel la communication pleuro-péricardique existe encore et s'étend du bord du maxiliaire inférieur jusqu'à l'union du tiers supérieur du larynx avec ses deux tiers inférieurs — et il les compare aux figures de son embryon S (12^{mm} ½) où l'on voit, en effet, la séparation complètement effectuée entre la cavité péricardique et le cœlome pleural.

Uskow (1883) dit que la membrane pleuro-pericardiaca n'est autre que la partie la plus superficielle de la Massa transversa; les canaux de Cuvier soulèvent cette membrane dans leur ascension vers le crâne, et la partie qui est ainsi redressée et sépare la cavité péricardique des cavités pleurales devient la membrana pleuro-pericardiaca II, la membrana pleuro-pericardiaca I étant la lame conjonctive qui tapisse le fond de la Bursa Parietalis et est restée adhérente à la Massa Transversa. Entre ces deux membranes il y a continuité absolue et leur limite commune est due simplement à un changement de direction et de rapports. De la membrana pleuro-pericardiaca II partent quatre membres ou piliers (1); deux ventraux : les piliers ventraux ou diaphragme dorsal III, et deux dorsaux ou diaphragme dorsal II; et la partie du cœlome délimitée par la membrana pleuro-pericardiaca II et les piliers, dirigés caudalement, représente le début des cavités pleurales qui ont chacune la forme « d'un tronc de quille ». L'occlusion complète de l'orifice pleuro-péricardique aurait lieu finalement par « un épaississement simultané de la Massa longitudinalis, c'est-à-dire du mésocarde postérieur » et aussi « par une multiplication cellulaire dans le tissu de la couche la plus antérieure (crâniale) de la Massa Transversa » (Uskow).

Brachet (1897) décrit ce processus avec détail et ne le représente terminé que sur un embryon de lapin de 12^{mm}. C'est pourquoi Rouvière (1904) l'a vu inachevé à 14 jours et 1 heure (lapin) et de même Piper sur l'embryon humain mesu-

1. Ces piliers sont les demi-lunes ci-dessus indiquées.

rant 6mm,8. Par contre Minot le voit achevé à 15 jours chez le lapin et aussi sur l'embryon humain de 5 semaines.

De tout ceci, un fait se dégage, c'est celui de la naissance, aux dépens des parois d'un même vaisseau, de deux membranes : la membrane pleuropéritonéale d'une part — et la membrane pleuropéricardique d'autre part — et aussi l'accroissement de ces membranes dû, au début, à un processus unique : l'ascension de ces vaisseaux vers le crâne.

Or précisément *Mall* (1900) donne pour origine commune aux membranes pleuropéricardique et pleuropéritonéales une crête de tissu prolongeant le Septum Transversum et s'étendant du lobe latéral du foie « à l'attache dorsale du mésocarde » en longeant la paroi dorsale du canal de Cuvier. C'est là une sorte de rebord évasé du Septum Transversum, proéminant du côté dorsal, qu'il appelle la *crête pulmonaire*.

Les embryons étudiés par Mall sont des embryons humains. Donc, sur les embryons de la 4e semaine, on voit apparaître un premier cloisonnement du cœlome qui le divise en portion péricardique et portion pleuro-péritonéale, mais c'est seulement dans la 5e semaine que ce cloisonnement « est bien défini ». Sur l'embryon de 5mm (56 jours) la crête pulmonaire est bien « formée »; elle se divise en deux membranes :

1° l'une, comprenant son extrémité céphalique, « contient le nerf phrénique et le canal de Cuvier et forme la membrane pleuro-péricardique »;

2° l'autre, son extrémité caudale, s'étend du Septum Transversum à la paroi dorsale du corps en longeant la paroi latérale, et n'est autre que la membrane pleuro-péritonéale.

A partir de ce moment la crête pulmonaire se présente « sous forme de deux oreilles du Septum Transversum s'étendant dans le plan sagittal du corps le long des canaux de Cuvier et formant un angle droit avec le plan du Septum Transversum ». Mais à ce stade encore, seule la présence du nerf phrénique permet de faire la distinction entre la membrane pleuropéricardique où ce nerf est contenu — et la membrane pleuro-

péritonéale, située sur le côté caudal du nerf phrénique.

Mais cette distinction s'accentue par le fait de la direction que prend la membrane pleuropéricardique qui, à 9mm, est encore dans le plan du Septum Transversum, plan « transversal par rapport au corps de l'embryon » et, à 11mm, arrive à former un angle droit avec ce Septum.

C'est alors que l'on constate une disposition nettement transversale de la membrane pleuro-péritonéale qui se place dans le plan même du Septum Transversum et « s'étend transversalement dans le cœlome dorsal, à partir du bout des ailes pulmonaires ». Cependant cette membrane n'est pas encore complète; elle ne l'est pas non plus à 14mm, ni à 16mm; mais elle l'est à 19mm — et d'un côté seulement, à droite.

IV) Au début de ce chapitre, on a indiqué que le rétrécissement des recessus pariétaux dorsaux se faisait aussi à partir de leur bord dorsal. C'est ce dernier processus qu'il conviendrait d'examiner maintenant; or précisément, sur la paroi dorsale du corps s'insère le pilier dorsal de la membrane pleuro-péritonéale; sur cette paroi aussi, se rencontrent divers organes : reins primitifs, capsules surrénales, dont l'évolution est assez compliquée et se fait simultanément; c'est pourquoi il faudrait suivre la façon dont évoluent les rapports de toutes ces formations, auxquelles le foie vient s'ajouter. Une telle tâche est extrêmement difficile, au dire de Brachet; aussi a-t-elle été seulement ébauchée jusqu'à présent.

Il est bon de remarquer en premier lieu que les rapports de ces divers organes ont été entrevus, à des stades séparés, par beaucoup d'embryologistes. Ainsi Ravn, Swaen, Kölliker constatent chez le lapin l'insertion du pilier dorsal en dedans du rein primitif, ce qui avait fait même donner par Kölliker, à ce pilier, le nom de : *bande diaphragmatique du rein primitif*.

His, Mall, Swaen, Piper (1) font des constatations semblables chez l'homme; mais ils n'en tirent aucune conclusion.

Minot (1894), ayant remarqué que l'embryon Zw, de His, possède « un rudiment de la paroi corticale de la capsule surrénale » situé dans le voisinage « de l'orifice péritonéal de la cavité pleurale » (2), en conclut immédiatement que « le facteur » amenant l'occlusion complète de cet orifice doit être recherché dans l'accroissement des capsules surrénales.

Bertelli (1897-1905) reprend la question et porte ses recherches sur des animaux inférieurs, tels que les reptiles, chéloniens, sauriens, amphibiens, en les comparant entre eux et aux oiseaux et aux mammifères, en vertu de ce principe que l'ontogénèse rappelle la phylogénèse.

Il constate, en effet, que la *Testudo græca*, adulte, a des poumons qui sont complètement séparés de la cavité abdominale par un diaphragme complet, semblable à celui des oiseaux, et qui relie « les plis des reins primitifs » au foie sans présenter aucune solution de continuité. Au contraire, ces plis des reins primitifs restent séparés du foie chez l'*Emys lutaria* et chez la *Thallassochelys caretta*. Mais, comme la Testudo est plus avancée dans la philogénèse, les plis des reins primitifs sont déjà sortis de la région pleurale chez l'individu adulte; ils sont en plein dans la cavité abdominale; par le fait, ils ne prennent point part à la constitution du diaphragme proprement dit. Chez l'Emys et la Thallassochelys, ces plis sont précisément en regard du Septum Transversum, à la limite des régions pleurale et abdominale; dès lors ils séparent, incomplètement, il est vrai, la cavité péritonéale de la cavité pleurale; par là on voit leur « homologie » avec les membranes pleuro-péritonéales décrites au cours du développement des mammifères. Si bien que les plis

1. Piper dit que les reins primitifs chez son embryon humain font une saillie quadrangulaire ventro-dorsale au niveau de l'extrémité caudale du foie, en dehors des piliers dorsaux.

2. C'est-à-dire l'orifice du recessus pariétal dorsal.

des reins primitifs jouent, chez les reptiles et les chéloniens, le rôle de membranes pleuro-péritonéales; mais ce rôle est permanent chez l'Emys et la Thallassochelys et seulement transitoire, éphémère, chez la Testudo.

Chez les sauriens, les plis des reins primitifs apparaissent sous forme de deux ébauches : 1° l'une ventrale, la première en date, située entre le corps de Wolff et le Septum Transversum; — 2° l'autre, dorsale, placée entre ce corps de Wolff et la paroi dorsale du corps: celle-ci se développant seulement quand la première a déjà de notables proportions. Or les conduits de Müller situés dans l'ébauche ventrale des plis des reins primitifs, à la face ventrale des corps de Wolff, s'atrophient dans toute leur portion crâniale, qui est en regard du Septum Transversum. On peut dire alors que ce Septum est rattaché aux corps de Wolff par deux mésos dépourvues d'organe à leur intérieur; mais ensuite les corps de Wolff s'atrophient aussi à leur extrémité crâniale et persistent seulement tout à fait caudalement. A ce moment le Septum Transversum est uni à la paroi dorsale du corps par deux lames conjonctives dont tous les organes se sont retirés, ont disparu; ces lames, qui sont les vestiges des plis des reins primitifs, sans canaux de Müller, ni corps de Wolff, ayant maintenant les mêmes rapports que les membranes pleuro-péritonéales, peuvent être considérées comme leurs « homologues » (Bertelli). Mais le foie a envahi le Septum Transversum qui est une véritable coque pour ses travées hépithéliales, c'est pourquoi les vestiges des plis des reins primitifs, qui s'attachent à lui, en sont devenus les *ligaments suspenseurs accessoires,* comme dit Ravn ou ses *ligaments obliques* (dit Butler).

Brachet (1906), en étudiant l'embryon du sélacien *Spinax niger,* a précisément constaté que le canal de Müller ne disparaissait pas de la partie crâniale de son méso suspenseur, mais, au contraire, se développait crânialement en corrélation avec l'accroissement propre de ce dernier: le fac-

teur principal de ce mouvement étant l'ascension du canal de Cuvier. Puis ce méso suspenseur s'unit secondairement au foie et l'on a, par le fait, le *ligament crânial* de ce viscère, indiqué par Hochstetter. On le voit, le foie a pour ligament un méso contenant encore, chez l'adulte, le canal de Müller; c'est donc la fixation d'un état, qui est transitoire, chez les sauriens, d'après Bertelli. Rabl a constaté un état semblable chez les urodèles. Ainsi en suivant une échelle ascendante, on a tout d'abord un foie suspendu par un méso où persiste le canal de Müller (sélaciens), puis un foie dont le méso est dépourvu, chez l'adulte, de tout organe reproducteur; corps de Wolff ou canal de Müller (reptiles, sauriens), enfin on arrive aux mammifères pour lesquels le foie envahit ses mésos (membranes pleuro-péritonéales) et arrive à gagner la paroi dorsale du corps.

Donc, on peut conclure, avec Bertelli et Brachet : la partie dorsale du diaphragme des mammifères, provenant des membranes pleuro-péritonéales, n'est autre que la persistance définitive de la portion crâniale des plis des reins primitifs, où ces reins se sont atrophiés. Les plis des reins primitifs persistent encore plus caudalement où ils forment chez la femme le ligament large, chez l'homme le méso de l'épididyme. Quant à la partie moyenne de ces plis, elle disparaîtrait sans laisser de trace suivant Brachet, elle deviendrait le ligament diaphragmatique du rein primitif, suivant Bertelli, c'est-à-dire, peut-être, le pilier dorsal du diaphragme.

Ainsi la portion dorsale du diaphragme n'apparaît plus comme liée dans son apparition et son évolution au développement de l'appareil respiratoire; puisque les sélaciens possèdent des plis qui en tiennent lieu et n'ont cependant ni plèvres ni poumons. En outre, les oiseaux, dont les poumons sont très développés, n'ont que des membranes pleuro-péritonéales rudimentaires et leur diaphragme dorsal n'est autre qu'une soudure de leurs poumons aux parois du cœ-

lome par l'intermédiaire des sacs aérifères : tel est l'avis de Brachet et de Mayer.

Enfin Bertelli, poussant jusqu'au bout les conséquences de sa théorie, déclare que « chaque membrane pleuro-péritonéale étant constituée par une seule unité bien déterminée, chez les mammifères, on ne doit pas les diviser en ces portions qu'on appelle pilier dorsal et pilier ventral ». Est-il nécessaire d'aller jusque-là? Je ne le sais, mais je ferai remarquer que ces piliers ont été constatés seuls, indépendants l'un de l'autre, et non reliés par une membrane pleuro-péritonéale : c'est l'aspect sous lequel ils se présentent, chez l'embryon humain de Piper, du côté gauche, tandis qu'à droite ils sont réunis par une lame conjonctive.

Avant de terminer cet exposé, disons un mot de la théorie de Keith.

Keith reconnaît lui aussi que la fonction respiratoire ne doit pas être considérée comme essentielle au diaphragme; et la preuve, c'est que l'on trouve un diaphragme primitif, chez les amphibiens, qui est entièrement supra-pulmonaire, forme dôme aux poumons et les rejette en totalité dans la cavité abdominale. Ce diaphragme des amphibiens, tel qu'il est constaté chez le crapaud africain et le crapaud de Surinam, se compose en effet :

1° d'une partie dorsale, portion du muscle transverse, qui s'étend de l'os iliaque à l'œsophage et vient se fixer, sur la racine des poumons « à l'expansion fibreuse (aponévrose cervicale de la cavité abdominale) qui recouvre le foie et est continue avec le péricarde ».

2° d'une partie ventrale provenant du 4e segment du droit de l'abdomen se réunissant à la première par l'intermédiaire de l'aponévrose cervicale.

Comment peut-on assimiler ce système musculaire au diaphragme des mammifères? C'est par la considération que tous deux ont mêmes rapports avec « le cœur, le péricarde, le canal de Cuvier, le foie et les organes de la digestion ».

Mais le diaphragme des mammifères, contrairement à ce système musculaire, est infra-pulmonaire, limite caudalement la cavité pleurale et par suite est un muscle d'inspiration.

Cependant l'étude de la série des vertébrés fait voir que cette différence importante se réduit peu à peu et qu'il existe des états de passage représentés par les animaux intermédiaires.

Et tout d'abord remarquons que si le diaphragme des mammifères règle la tension sanguine dans l'abdomen et le cœur, cette fonction est la seule du diaphragme des amphibiens, la raison même de son apparition. Quant au passage des poumons à une position supra-diaphragmatique, une première indication en est fournie par leurs rapports chez les reptiles. En effet déjà, chez les crocodiles, on constate une partie apicale des poumons située au-dessus (crânialement) de leur racine (leur hile). Cette partie apicale a les mêmes rapports avec le cœur et le foie que celle des poumons des oiseaux; mais elle n'est séparée de ces viscères par aucun Septum, autrement dit, elle a repoussé, en masse, le diaphragme des amphibiens, elle ne l'a pas perforé; on fait des constatations semblables sur la tortue, dont le diaphragme entoure les poumons et est situé de chaque côté de l'ouverture antérieure de la carapace. Chez le poulet, par contre, presque tout le poumon a émigré en dehors de l'abdomen, à l'exception de son extrémité caudale constituant le sac aérien abdominal, donc perforation du diaphragme et creusement d'une cavité propre dans les parois du corps pour le loger; le diaphragme des oiseaux, à cause de ses rapports avec le cœur et le péricarde, doit, en effet, être considéré comme l'aponévrose cervicale de l'abdomen des amphibiens, dédoublée, clivée par la présence des sacs aériens. Enfin, chez les mammifères, le poumon est un organe unique, c'est-à-dire ne comprend plus une partie pulmonaire proprement dite, et une partie sacculaire, formant les sacs aériens; il est tout entier à l'intérieur de la cavité pleurale, complètement séparé de l'abdo-

men par un diaphragme complet (1).

Mais les membranes pleuro-péritonéales (ou diaphragme dorsal de Lockwood, Uskow) ne jouent plus aucun rôle dans le développement du diaphragme lui-même; ce ne sont plus que des ligaments suspenseurs du foie et du corps de Wolff, par là Keith est d'accord avec Broman qui, en effet, ne leur accorde aucune part dans la formation du diaphragme. Les poumons ont émigré en dehors de l'abdomen, comme les testicules sont sortis par l'orifice herniaire (Keith), et l'intervalle constaté chez l'embryon des mammifères, entre les membranes pleuro-péritonéales et le plancher caudal de la cavité pleurale (orifice pleuro-péritonéal) n'est que le vestige de leur passage qui s'est effectué à une époque précédente, en sens caudo-crânial.

Par suite de la formation de toutes ces cloisons, le cœlome apparaît maintenant subdivisé en compartiments, en cavités véritables distinctes, dit Mall :

1° un compartiment ventral, et, en même temps, crânial, unique : la cavité péricardique proprement dite;

2° deux compartiments dorsaux et aussi crâniaux, situés de part et d'autre du mésentère dorso-ventral, médian : ce sont les deux cavités pleurales.

3° un compartiment caudal à la fois ventral et dorsal, subdivisé dans sa partie dorsale par le mésentère : c'est la cavité péritonéale (2).

Mais toutes ces cavités communiquent encore entre elles : la communication péricardo-pleurale s'appelle : *iter venosum*, suivant His (3), pour marquer ses rapports avec les canaux de Cuvier, et le cœlome qui est ainsi à cheval sur les deux régions : péricardique et pleurale, constitue la gouttière pleu-

1. Suivant Keith on pourrait retrouver cette division du poumon même chez l'homme : les infundibula seraient les vestiges de la partie sacculaire, laquelle se présente chez les reptiles, comme une partie dorsale, non respiratoire.

2. Voir fig. E et F.

3. Voir fig. G.

ro-péricardique (de Brachet), laquelle naturellement est paire. — La communication pleuro-péritonéale, également paire, porte le nom de : orifice pleuro-péritonéal (Brachet, Rouvière).

Or ces orifices vont se rétrécir progressivement et isoler ainsi chacune des cavités qu'ils mettaient en communication : l'iter venosum est obturé chez l'homme sur l'embryon S de His ($12^{mm}1/2$), chez le lapin quand il a 12^{mm} (Brachet). L'orifice pleuro-péritonéal, surtout important pour la question qui nous occupe, est fermé sur l'embryon H du lapin, mesurant 23^{mm} (Brachet).

Cependant, suivant Brachet, un facteur important de ce processus d'occlusion est le développement du foie qui envahit toutes ces membranes cloisonnantes, et par suite les élargit à la façon « d'un coin ». La partie de la membrane pleuro-péricardique envahie par le foie constitue la *membrane pleuro-péricardique provisoire*, car à ce moment elle ne sépare plus le péricarde des cavités pleurales ; celle qui n'est pas envahie par les travées hépatiques reste la membrane *pleuro-péricardique définitive* (1). La limite entre ces deux membranes est donc variable dans le cours du développement et se déplace vers le crâne.

D'autre part, la disposition même des membranes pleuro-péritonéales, s'insérant sur la face dorsale de la membrane pleuro-péricardique, subdivise celle-ci en trois régions : l'une médiane, qui reste la membrane pleuro-péricardique — et deux latérales ; ces dernières ne sont plus, à proprement parler, *pleuro-péricardiques*, mais *péritonéo-péricardiques :* en effet, les parties du cœlome qui sont limitées par les faces externes des membranes pleuro-péritonéales sont non des régions pleurales, mais péritonéales : elles constituent ce que Brachet appelle les *Recessus antéro-latéraux de la cavité péritonéale.* Ceux-ci sont limités par les membranes pleuro-péritonéales, par

1. Voir fig. G.

les membranes péritonéo-péricardiques et les parois du corps (1). Les recessus antéro-latéraux s'accroissent dans la direction ventrale, c'est-à-dire que la membrane pleuro-péricardique se recourbe ventralement et se creuse en gouttière; ils enveloppent donc le péricarde par un mouvement tournant. C'est ce que l'on constate chez les embryons de lapin F et G (8 et 12^{mm}, Brachet), finalement ils arrivent à la paroi ventrale sur laquelle s'insère alors la membrane pleuro-péritonéale dont l'insertion externe s'est déplacée corrélativement (2) (embryon H, 23^{mm}, Brachet). Les cavités pleurales elles-mêmes ont subi un mouvement semblable, et, pour arriver à leurs rapports constatés chez l'adulte, elles ont dû embrasser latéralement le péricarde et gagner sa face ventrale; puis elles s'élargissent et diminuent l'inclinaison des membranes pleuro-péritonéales; elles repoussent même caudalement leur insertion latérale (3). On a alors à peu près l'aspect constaté chez l'adulte, sauf les proportions (embryon de 26^{mm}, Uskow).

Uskow et Ravn croient que cet envahissement pleural est dû au clivage des parois (comme le représente la fig. H), mais Uskow ne pense pas que les poumons aient une influence sur lui, car le poumon n'est pas en contact avec les parois pleurales, il en est séparé par du liquide et son influence ne pourrait être qu'indirecte, en déterminant une augmentation de pression dans ce liquide (4).

Mais, si la plus grande partie des cavités pleurales et même péritonéale est due à un clivage secondaire de la paroi du corps, toutes les cloisons décrites ci-dessus n'entrent guère que dans la constitution de la partie centrale du diaphragme, du *centrum tendineum*. Les raisons invoquées sont : 1° la

1. Voir fig. E et F, la partie du cœlome coupée par les traits Lppt.
2. Voir fig. H et J.
3. Voir fig. J.
4. Voir fig. J.

position du nerf phrénique qui passe dans la paroi latérale du corps chez l'embryon et qui, dans les arrêts de développement avec absence du péricarde, reste aussi dans la paroi thoracique, persistant ainsi dans la position qu'il avait avant le clivage pariétal (Uskow, Faber); — 2° les rapports de la veine cave inférieure et ce centre tendineux, constaté chez l'adulte, et de même vu sur l'embryon (union du méso latéral et de cette veine), par opposition à la distance qui sépare l'œsophage et l'aorte du centre tendineux de l'adulte, et aussi de la première cloison diaphragmatique.

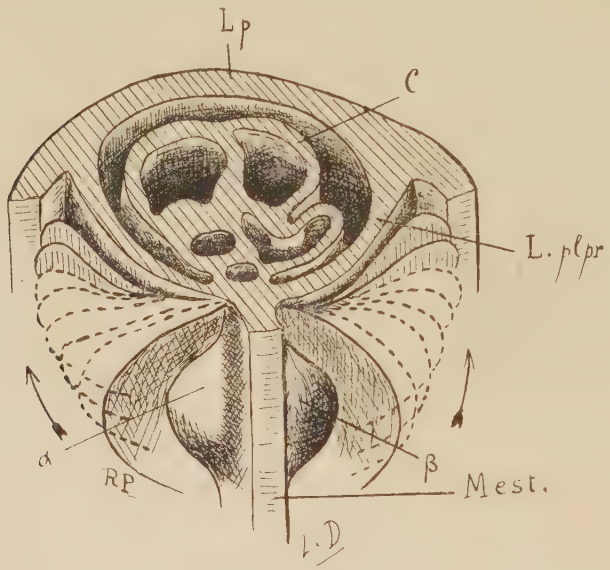

Fig. II (Rogie)

Lp = Lame précardiale. C = Cœur. Lplpr = Lame pleuro-péricardique. Mest = Mésentère. α et β = Epaississements mésentériques formant plancher de la cavité pleurale. Les flèches indiquent le mouvement d'envahissement des cavités pleurales et les changements de position de la membrane pleuro-péricardique.

Mais l'envahissement du foie ne s'arrête pas à l'intérieur de la membrane pleuro-péricardique : il se fait aussi dans

l'épaisseur du méso latéral, comme il est indiqué plus haut; il a lieu de même dans les membranes pleuro-péritonéales, et cela jusqu'à leur insertion à la paroi dorsale du corps (tel se présente l'embryon G, de lapin, de 12^{mm}, Brachet). Ce dernier envahissement hépatique a pour conséquence l'épaississement de toute la partie correspondante des membranes pleuro-péritonéales, et, par suite, non seulement le ré-

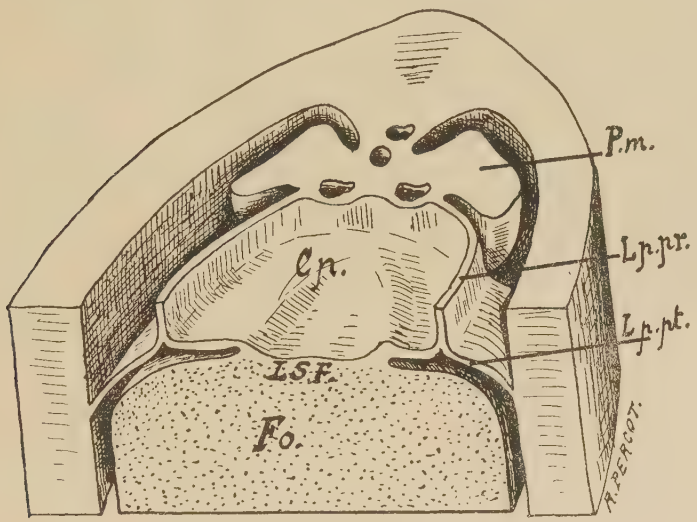

Fig. J (Rogie)

Cp = Cavité péricardique. Pm = Poumon. Lppr = Lame pleuro-péricardique. Lppt = Lame pleuropéritonéale. Fo = Foie. Ls F = Ligament suspenseur du foie.

trécissement et l'occlusion de l'orifice pleuro-péritonéal, — mais aussi la diminution de largeur des recessus antéro-latéraux (qui deviennent de simples fentes, séparant le foie de la paroi latérale du corps) (1).

Par conséquent, si le foie a contribué à la formation de la

1. His avait vu cet envahissement ; mais, à cause de l'exiguïté des recessus, il avait cru que le foie s'avançait directement dans les parois du corps, isolant de celles-ci une lame conjonctive interne.

séparation des cavités pleurales et péritonéale, pour que le diaphragme apparaisse comme une cloison autonome, il est nécessaire qu'il se sépare de lui par une sorte de clivage secondaire; autrement dit : il faut que le cœlome s'avance entre le foie et la cloison diaphragmatique; c'est ce qui est indiqué dans la fig. J. Mais il reste comme des vestiges de l'ancienne connexion du foie et du diaphragme; ce sont les ligaments suspenseurs, coronaire et triangulaires, lesquels sont antérieurs au foie, formés avant lui et n'en sont nullement des expansions secondaires.

On n'a pas distingué, dans le diaphragme dorsal, les embryons humains des embryons de lapin, car la description des uns est à peu près conforme à celle des autres. Swaen signale seulement que 1° le foie humain n'a pas de scissures interlobaires nettes; donc division des lobes peu marquée; — 2° le foie humain ne s'engage pas dans le prolongement caudal du méso latéral; — 3° il s'est surtout développé à droite. Par cette dernière position s'expliqueraient les hernies diaphragmatiques congénitales plus fréquentes à gauche qu'à droite; cette affirmation concorde avec celle de Mall, disant que son embryon de 19^{mm} a une membrane pleuro-péritonéale complète à droite et incomplète à gauche; et avec celle de Piper, disant qu'à gauche il n'y a, dans son embryon, que deux piliers non réunis par une membrane pleuro-péritonéale; et aussi avec celle de Keith, trouvant un orifice pleuro-péritonéal plus large à gauche qu'à droite.

Signalons, pour terminer, la translation relative du diaphragme qui se déplace dans le cours de l'évolution, en direction crânio-caudale. Von Baer, Cadiat avaient signalé déjà cette migration, et par elle ils ont expliqué l'origine si élevée du nerf phrénique. Ravn dit que le diaphragme naît dans la région péricéphalique, au moment où les tissus sont encore étalés (1). His reconnaît que la cavité pariétale, à 8 jours,

1. Voir fig. 1 et 2 (en couleurs).

chez le lapin, est « postcéphalique » et, à 9 jours, au niveau des 2e et 3e arcs branchiaux; donc diaphragme situé dans la même région; chez les embryons humains : Lr a son diaphragme vis-à-vis la 6e protovertèbre, R, vis-à-vis de la 10e et la 11e protovertèbre, et S au niveau de la 8e et 9e vertèbre dorsale. Mall, également chez l'homme, a vu le diaphragme situé vis-à-vis de la 2e protovertèbre cervicale sur l'embryon de 2mm,1, vis-à-vis de la 2e protovertèbre thoracique sur celui de 4mm,3, puis descendre progressivement et se trouver finalement au niveau des dernières vertèbres thoraciques.

Uskow dit que le Septum Tranversum est, à 9 jours, chez le lapin, au niveau de la première vertèbre du cou, à 10 jours, entre la 3e et la 4e vertèbre cervicale; sur un spécimen de 9mm, on commence seulement à apercevoir un diaphragme dorsal fixé à la paroi dorsale « dans le plan de la 6e vertèbre » de la région du dos (Uskow).

CONCLUSION.

Le diaphragme dorsal apparaît donc comme formé par l'union, secondaire, des membranes pleuro-péritonéales à un épaississement du mésentère situé à son niveau et formant le plancher des cavités pleurales. Du côté droit, le mésentère s'est subdivisé et c'est à un épaississement de son méso latéral que vient s'unir la membrane pleuro-péritonéale droite. Ces membranes pleuro-péritonéales seraient primitives et proviendraient des ponts d'accolement (Uskow); elles seraient secondaires et dues au soulèvement des canaux de Cuvier (Brachet); elles seraient les vestiges des plis des reins primitifs après l'atrophie de la partie crâniale de ceux-ci (Bertelli-Brachet); elles seraient l'expansion de la crête pulmonaire (Mall); enfin, elles ne joueraient aucun rôle dans la formation du diaphragme (Broman, Keith). Le foie se sépare secon-

dairement des membranes pleuro-péritonéales, lesquelles apparaissent seulement alors comme un véritable diaphragme, isolant l'une de l'autre deux portions d'un même cœlome; et le foie est maintenant libre dans la cavité abdominale, suspendu uniquement par ses ligaments, comme l'est un battant de cloche (Rogie).

Le problème posé dans cette thèse consistait à rechercher par quel processus la portion thoracique, sus-ombilicale, du cœlome se séparait de sa partie abdominale sous-ombilicale, ou, plus simplement, à étudier par quelles formations embryonnaires était fermée caudalement la portion thoracique du cœlome dans le cours du développement. Or on a vu comment cette portion thoracique était représentée, au début, par la cavité pariétale, dont la barrière caudale était constituée, dès les tout premiers stades, par la portion céphalique de la pièce radiculaire, puis, lors de la formation du sillon limitant, par la splanchnopleure qui se recourbe en selle de cavalier. Mais à droite et à gauche de cette selle, la cavité pariétale communiquait encore avec le cœlome du tronc par les canaux communicants. C'est la partie ventrale des canaux communicants qui s'oblitère la première; peut-être même n'a-t-elle jamais existé qu'à l'état de cul-de-sac. Puis, beaucoup plus tardivement, la portion dorsale des canaux communicants est obturée aussi; à ce moment la cavité pariétale a pris sa position dans le thorax telle qu'elle est constatée chez l'adulte, et il suffit que des lames musculaires viennent envahir la lame conjonctive qui la limite caudalement pour avoir le diaphragme définitif; mais là n'était pas la question envisagée.

BIBLIOGRAPHIE

1828 *von Baer.* — Ueber Entwickelungsgeschite der Thiere, I. Theil.

1830 *Müller.* — Ueber der Ursprung der Netze, u. s. w. (archiv. f. Anat. u. Phys.)

1837 *von Baer.* — Ueber Entwickelungsgeschite der Thiere, II. Theil.

1847 / 1859 *Coste.* — Histoire générale et particulière du développement des corps organisés.

1863 *Dareste.* — Nouvelles recherches sur la production artificielle des monstruosités, Comptes Rendus bulletin Acad. Sciences t. LVII.

1866 *Duguet.* — De la hernie diaphragmatique congénitale (Thèse de Paris.)

1868 *His.* — Die Entwickelung des Hünchen im Ei.

1874 *His.* — Unsere Körperform und das physiologische Problem ihrer Entsehung.

1874 *Schenk.* — Lehrbuch der vergleichenden Embryologie der Weibelthiere.

1876 *Lieberkühn.* — Litz ungsberichte der Marburger gesselschaft. f. med. u. nat.

1878 *Cadiat.* — Journal de l'Anat. et Phys. Du développement de la portion céphalothoracique de l'embryon.

1878 *Faber.* — Ueber den angebornen Mangel des Herzbeutels in anatomischer Entwickelungsgeschichte. Archiv. f. path. Anat. Berlin (Virchow's Archiv.)

1879 *Cadiat.* — Traité d'anatomie générale appliquée à la médecine. Tome premier, Ch. IV et XV.

1879 *Kolliker.* — Entwickelungsgeschichte des Menschen und der hüheren Thiere

1879 *Toldt.* — Bau und Wachsthum Veranderungen des gekröse des Menschlichen Darmkanales. Archiv. f. K. Akad. des Wissensch. Wien. B. LI.

1880 *His.* — Anatomie menschlicher Embryonen — Atlas menschlicher Embryonen.

1881 *His.* — Mittheilungen zur Embryologie der Saügethiere u. des Menschen. Archiv. f. Anat. u. Entwick.

1881 *Balfour.* — Handbuch der vergleichenden Embryologie Uebersetzt von Vetter Bd. II.

1882 *Kölliker.* — Embryologie. Traduite par Schneider sur la 2e édition allemande.

1883 *Wertheimer E.* — Développement du foie et du système porte abdominal. Thèse d'agrégation.

1883 *Quénu.* — Développement du cœur et du péricarde. Thèse d'agrégation

1883 *Strahl.* — Beitrage zur Entwickelung der Reptilien. Archiv. für Anatomie.

1883 *Uskow.* — Ueber die Entwickelung der Zwerchfells, des Pericardiums, und des Cœloms. Archiv. für mikrosk. Anatomie, B. 22.

1883 *Selenka.* — Stüdien ueber die Entwickelungsgeschichte der Thiere I. Keimblatter und Primitivorgane der Maus.

1883 *Hughes.* — Phthisis. Absence of parietal pericardium malposition of liver Sdow.

1883 *Pisek.* — Congenital absence of Pericardium. Przegl. lek. Krakow.

1883 *Marey.* — Rapport sur un cas d'ectopie congénitale du cœur. Bulletin de l'Académie de médecine, Paris et Gazette médicale des Hôpitaux.

1884 *van Beneden et Julin.* — Rercherches sur la formation des annexes fœtales chez les Mammifères. Archives de Biologie (belges).

1884 *C. K. Hoffmann* — Ueber das Amnion des zweiblaterigen Keimes. Arch. für mikrosk. XXIII. Anatomie.— Beitrage zur Entwickelungsgeschichte der Reptilien. Zeitschrift für Wissenschaftlische Zoologie, XL.

1884 *Strahl.* — Ueber Entwickelungsvorgange am Vorderende des Embryo von Lacerta agilis. Archiv. für Anatomie. — Ver-

gleich der Bildung der vorderen amnionfalte beim Saugethier, und Reptilien-embryo-Marburger Sitzungsberichte August. — Zur Bildung des Herzens beim Kaninchenembryo-Marburger Sitzungsberichte August.

1884 *Selenka.* — Stüdien ueber die Entwickelungsgeschichte der Thiere. II. Die blatterumkehrung im Ei der Nagethiere.

1884 *Waldeyer.* — Ueber die Beziehungen der Hernia diaphragmatica congenita zur Entwickelungsweise der Zwerchfells. Deutsche méd. Wochenschrift.

1884 *Foll.* — Etude d'un embryon humain mesurant 5mm6 (Recueil zoologique, Suisse)

1884 *Welsch.* — The Aesculapian February in New-York. Un cas de hernie diaphragmatique congénitale gauche.

1885 *Balfour.* — Traité d'embryologie et d'organogénie comparée. Traduit par Robin.

1885 *His.* — Anatomie menschlichen Embryonen.

1886 *Ravn.* — Ueber die mesodermfreie Stelle in der Keimscheibe der Hühnerembryos. Archiv. für Anatomie. anat. Abthlg.

1886 *Wiedersheim.* — Lehrbuch der vergl. anat. der Wirbelthiere. Jena.

1887 *Hochstetter.* — Ueber die Bildung der hinteren Hohlvene bei der Sangethiere. Anat. Anzeiger.

1887 *Lockwood.*—The early developpement of the pericardium diaphragm and great veins. Procedings of the royal society. Philos. transact. London, 1888.

1887 *Fleischmann.* — Mittelblat und Amnion der Katze Habilitationschrift, Erlangen.

1887 *Fleischmann.* — Zur Entwickelungsgeschichte der Raubthiere. Biolog. Centralblat VII.

1888 *Hochstetter.* — Ueber das gekröse der hinteren Holhvene. Anat. Anzeiger III.

1888 *Hochstetter.* — Beitrage zur Entwickelungsgeschichte der Venensystems der Amnioten. Morphologischen Jahrbuch Bd XIII.

1888 *Hertwig.* — Lehrbuch der Entwickelungsgeschichte des Menschen und der Wirbelthiere Bd II.

1888 *Lockwood.* — Abstract of lectures on the developpement of the organs of circulation and respiration, including the pericar-

dium, diaphragm and great veins. Britisch medical Journal, April 7.

1888 *Phisalix* — Archives de Zoologie expérimentale, 2e série, T. VI.

1889 *Ravn.* — Ueber die Bildung der Scheidewand zwischen Brust und Bauchhohle in Saügethiere Embryonen. Archiv. für anat. und Entwickel.

1889 *Toldt.* — Die Darmgekrose und Netze, Bd 56.

1889 *Duval-Mathias.* — Atlas d'embryologie.

1889 *Strahl* und *Carius* in Marburg. — Beitrage zur Entwickelungsgeschichte des Herzens und der Körperhöhlen. Archiv. für Anat. (His. u. Braüne).

1889 *Gegenbaur.* — Traité d'Anatomie humaine, 3e édition allemande traduite par Julin.

1889 *Ferdinand Graf Spée.* — Beobachtungen an einer menschlichen Keimscheibe mit offener Medullarrinne und Canalis neurentericus. Archiv, für Anat. (His. u. B.)

1889 *Ravn.* — Stüdien über die Entwickelung des Zwerchfells und der bennachbarten Organe bei den Wirbelthieren. Archiv. f. Anat. (His. und Braüne.)

1889 *Fleischmann.* — Embryologische Untersuchungen.

1890 *Guinard.* — Note sur le développement du diaphragme. Mém. et compte rendus de la Société des Sciences Médicales de Lyon et Lyon Médical.

1890 *Fleischmann.* — Die Stammenverwantschaft der Nager mit den Beutelthieren. Sitzungsberichte der Berliner Akademie.

1890 *Keibel.* — Ein sehr menschliches Ei. Archiv. f. Anat. u. Phys. (His. u. Braüne.)

1890 *Mitsukuri.* — On the fœtal membranes of Chelonia. Anat. Anzeiger.

1891 *Mall.* — Development of the lesser peritoneal Cavity in Birds and Mammals. Journal of Morphology, T. V.

1891 *Mitsukuri.* — On the fœtal membranes of Chelonia. Journal of the college of Science. Imperial University. Tokio, Japan, IV.

1891 *Selenka.* — Stüdien über die Entwickelungsgeschichte der Thiere IV. Beutelfuchs und Kanguruhratte.

1891 *Prenant.* — Annotations sur le développement du tube digestif chez les Mammifères. Journal d'Anat. et Phys.

1892 *Felix.* — Zur Leber u. Pankreasentwickelung (Archiv. Anat. u. Phys.)

1892 *Endres.* — Beitrage zur Entwickelungsgeschichte und Anatomie des Darmes, des Darmgekrose u. der Bauchspeichdrüse. Archiv. f. mikr. Anat. B. XI.

1892 *Stoss.* — Untersuchungen über die Entwickelung der Verdauungsorgane. Inaug. Dissert. Erlangen.

1892 *Klaatsch.* — Zur morphologie der Mesenterialbildungen am Darmkanal der Wirbelthiere. Morph. Jahrbuch, Bd XVIII.

1892 *Robinson.* — Observations upon the developpement of the segmentation cavity. Journal of microsc. science, XXXIII.

1893 *Rogie.* — Etude sur divers points de l'anatomie du péritoine. Bulletin de la Société anatomo-clinique de Lille, et Journal des Sciences méd. Lille 1894.

1894 *Merkel.* — Menschliche Embryonen verscheidene alters auf Medianschnitte untersucht, Göttingen.

1894 *Giglio-Tos.* — Sull omologia tra il diaframma degli anfibi anuri et quello dei mammiferi. Atti del Accad R. del Scienze di Torino V. XXIX.

1894 *Hirota.* — On the sero-ammiotic connection and the fœtal membranes in the chick. Journ. of the Coll. of Science. Imp. University, Tokio, Japan.

1894 *Sedgwick Minot.* — Lehrbuch der Entwickelungsgeschichte des Menschen Splanchnocœle u. Septum Transversum (Deutsche Aufg. von Sandor Kaestner.)

1894 *Abel.* — Ein Fall von angeborenen Enkseitigen Zwerchfellsdefect. Berlin, Klin. Wochenschrift.

1895 *Jan Kelowitz.* — Ein junger menschlicher Embryo. Archiv. f. mikr. Anat. B 46.

1895 *Ravn.* — Ueber das Proamnion, besonders bei der Maus. Archiv. f. Anat. u. Entw.

1895 *Bertelli.* — Ricerche sulla morphologica del musculo diaframma nei Mammiferi. Archiv. per. Science med. n° 19.

1895 *Brachet.* — Recherches sur le développement de la cavité hépato-entérique de l'axolotl et de l'arrière-cavité du péritoine chez les Mammifères. Liège, Archives de Biologie. Tome XIII. Le mémoire est daté du 30 juin 1894, le tirage de 1895.

1895 *Brachet.* — Recherches sur le développement du diaphragme et du foie. Journal de l'Anat. et de la Phys.

1896 *Brachet.* — Recherches sur le développement du foie, du pancréas. Journal de l'Anat. et Phys.

1896 *Broman.* — Beschreibung eines menschlichen Embryo von beinache 3mm Lange. Schwalbes morph. Arbeiten. Bd V.

1896 *Ravn.* — Die Bildung des Septum Transversum beim Hühnerembryo. Archiv. f. Anat. (His. u. Braüne.)

1896 *Brachet.* — Die Entwickelung und Histogenese der Leber u. des Pankreas. Ergebnisse der Anat. (Merkel u. Bonnet) Bd. VI.

1896 *Karl von Bardeleben.* — Knochen, Bander, Muskeln Ergebnisse der Anat., p. 74.

1896 *Bertelli.* — Pieghe dei reni primitivi nei Rettili (Atti della Societ. tosc. di scienze nat. V. XV.

1896 *Rabl.* — Ueber die Entwickelung des Urogenitalsystem der Selachier Morph. Jahrb. XXIV.

1896 *Retterer.* — Anatomie et Physiologie animales. Paris.

1896 *Swaen.* — Recherches sur le développement du foie, du tube digestif et de l'arrière-cavité du péritoine. Journal de l'Anatomie et de Physiologie.

1897 *Brachet.* — Recherches sur l'évolution de la portion céphalique des cavités pleurales et sur le développement de la membrane pleuro péricardique. Journal de l'Anatomie et Phys.

1897 *Brachet.* — Die Entwickelung der grossen Körperhöhlen und ihre Trennung von einander. Die Entwickelung der Pleuro-Péricardialmembran und des Zwerchfells. Aus dem Französichen übertragen von Adolf Bickel. Ergebnisse der Anat. 7.

1897 *Brachet.* — Die Entwickelung und Histogenese der Leber und das Prankreas. Ergebnisse der Anat.

1897 *Swaen.* — Développement du foie, du tube digestif et du diaphragme chez les embryons humains. Journal de l'Anatomie et de la Physiologie.

1897 *Mall.* — On the development of the human Cœlom. Journal of Morphology.

1897 *Bertelli.* — Pieghi dei Reni primitivi nei Rettili. Atti della Soc. Toscana di Science naturali in Pisa. Mémoriæ, vol. XV et XVI.

1898 *Brouha.* — Recherches sur le développement du foie, du pancréas,

de la cloison mésentérique et de la cavité hépato-entérique chez les oiseaux. Journal de l'Anat. et Phys.

1898 *Tourneux.*— Précis d'embryologie humaine. Collection Testut, Paris.

1899 *Swaen.* — Note sur la topographie des organes abdominaux et les dispositions du péritoine. Bibliographie anatomique, Paris.

1899 *Hochstetter.* — Ueber partielle u. totale Scheidenwandbildung bei Sauriem. Morph. Jahrbuch.

1899 *Ravn.* — Ueber die Entwickelung des Septum Transversum. Anat. Anzeiger.

1900 *Piper* — Ein menschlicher Embryo von 6,8^{mm} Nachenlinie. Archiv. f. Anat. u. Phys.

1900 *Mall.* — On the development of the human Diaphragm. Proc. of the Association of American. Anat.

1900 *Hertwig.* — Précis d'embryologie. Traduction de Julin sur la 6e édition allemande.

1900 *Minot Sedgwick.* — The Study of Mammalian Embryologie. The American Naturalist, Bd. 34.

1900 *Hochstetter.* — Ueber die Enstellung der Scheidewand zwischen Pericardial u. Peritonealhöhle bei Embryonen von acanthias vulgaris. Morphol. Jahrbuch.

1901 *Bertelli.* — Sviluppo e conformazione delle pleure negli Uccelli. Monit. Zool ital.

1901 *Von Gossnitz W.* — Beitrage zur Diaphragma-frage. S. Zool. Forschungs. Bd. N.

1902 *Robinson.* — The early Stages of the Development of the Pericardium. Journal of Anatom. a. Phys.

1902 *Widersheim.* — Vergleischende Anatomie der Wirbelthiere.

1902 *Piper.* — Ueber ein Ziegler'schen Atelier hergestelltes Modelle eines menschlichen Embryos von 6,8^{mm} Nachenlinie. Anat. Anzeig., 11 August.

1902 *Poirier.* — Traité d'Anatomie humaine. Articles de Prenant et de Fredet.

1903 *Deshusses* — Etude sur les montres célosomiens. Thèse de Lille.

1904 *Planchu.* — Les hernies diaphragmatiques congénitales. Presse médicale, Août.

1904 *Rouvière.* — Développement du sinus transverse du péricarde chez le lapin. Bibliographie Anatomique, Paris.

1904 *Rouvière.* — Etude sur le développement du péricarde chez le lapin. Journal de l'Anat. et de la Physiologie, Tome VI.

1904 *Bertelli.* — Sullo Sviluppo del Diaframma dei Sacchi aeriferi et della Cavita pleuro-péritoneale nel gallo domestico. Monit. zool. Ital. N. 9.

1905 *Potocki et Branca.* — L'œuf humain et les premiers stades de son développement. Paris.

1905 *Trolard.* — Hernie diaphragmatique congénitale chez un homme de 55 ans. Thèse de Montpellier.

1905 *Keith Arthur.* — The nature of the mammalian diaphragm and pleural cavities. The Journal of Anat. a. Phys., April.

1905 *Keith Arthur.* — Partial Deficiency of the Pericardium. Journ. of Anat. a. Phys., V. 41.

1905 *Keith Arthur.* — Development and Morphology of the Diaphragm. Proc. Anat. of Great-Britain.

1905 *Bertelli.* — Ricerche di embryoiogia e di Anatomia comparativa sul Diaframma. Archiv. Ital. di Anat. e Embry.

1905 *Broman.* — Ueber die Entwickelung der Mesenterien u. s. w. Semons zool. Forsch. t. I.

1905 *Hertwig.* — Précis d'embryologie de l'homme et des vertébrés. Traduit de l'allemand par Mercier.

1905 *Nau.* — Le développement du lobe gauche du foie. Bulletin de la Société Anat., Paris.

1906 *Brachet.* — Contribution à l'étude de la signification morphologique du diaphragme dorsal. Bulletin de l'Académie Royale de Médécine, Bruxelles.

1906 *Mayer Léopold.* — Les bases physiologiques de la chirurgie pleuro-pulmonaire. Bruxelles.

1907 *Kollmann Julius.* — Handatlas der Entwickelungsgeschichte des Menschen. Iena.

FIGURES HORS TEXTE EN COULEURS

Fig. 1. — Représente une vésicule blastodermique à la surface de laquelle l'embryon commence à se développer. Ce dernier est vu par sa face dorsale : il ressemble à une luette (Spée). Le canal médullaire est largement ouvert et aucun sillon ne sépare les tissus embryonnaires des tissus extra-embryonnaires. Le cœlome, marqué en rouge plus foncé, n'a pas encore contourné entièrement le proamnios.

Fig. 2. — Vésicule blastodermique coupée suivant son équateur ; le feuillet ectodermique, bleu, est séparé en partie du mésoderme sous-jacent. Comme dans la fig. 1, on ne voit aucun sillon limitant, et le canal médullaire n'est pas encore fermé.

Fig. 3. — Vue de l'embryon par sa face ventrale, telle qu'elle apparaîtrait pour un spectateur placé au centre de la vésicule blastodermique. L'endoderme vert a été enlevé à gauche de la figure, montrant ainsi seulement l'ectoderme dans la région correspondante du proamnios. Les veines omphalomésentériques commencent à se développer ; mais les deux cœurs, droit et gauche, ne sont pas encore réunis ; ils sont vus par transparence.

Fig. 4. — Section de la vésicule blastodermique suivant un méridien longitudinal ; une brèche pratiquée dans la paroi de l'ombilic intestinal fait voir la continuité qui existe entre les cavités du tronc et la cavité pariétale d'une part, — et entre celles-là et le cœlome extra-embryonnaire d'autre part. La corne du proamnios, qui proémine, montre ainsi l'embranchement des cœlomes. La moelle est en forme de tube fermé ; l'amnios est largement ouvert, la flexion de la tête est commencée ; le feuillet vasculaire se creuse d'une cavité, le cœur devrait apparaître beaucoup plus volumineux ; on en a fait seulement une indication (Fv) afin de rendre plus claire la figure.

Fig. 5. — Section transversale de l'embryon revêtu de ses enveloppes ; cette section passe dans la région pariétale, puisque le proamnios est inté-

ressé et apparaît sous forme des 2 feuillets : ectoderme et endoderme non accolés ; la raison de ce non-accolement est la volonté du dessinateur de montrer la bande mésodermique qui entoure les cornes proamniotiques et c'est pourquoi des érignes sont dessinées. L'amnios est complètement fermé et le sinus venosus est constitué avec toutes ses branches. Cette figure, qui montre la partie caudale de l'embryon, a une contre-partie : la figure B (en noir), laquelle représente une section au travers de la région du tronc et fait voir l'extrémité céphalique de l'embryon.

Fig. 6. — Section longitudinale et section transversale d'un embryon entouré de ses enveloppes. La section transversale passe dans la région pariétale, mais la partie crâniale de l'embryon a été enlevée, et seule la portion caudale reste. Les veines omphalomésentériques et ombilicales, dont on voit la section transversale, ne sont pas réunies par un pont de mésoderme ; cette figure, par suite, est donc conforme à la description de Ravn ; d'autre part, le proamnios a disparu, ce qui indiquerait un stade plus avancé, si l'on ne faisait remarquer que ces diverses figures sont un peu théoriques et sont faites dans le but de montrer les diverses processus s'accomplissant, plutôt que les minutieux détails de telle ou telle coupe. En tous cas, par suite de la disparition du proamnios, la paroi qui recouvre la face ventrale du cœur est revêtue d'ectoderme et, entre l'ombilic cutané et l'ombilic intestinal, existe seulement une bande de mésoderme non clivé, lequel commence à être envahi par le foie, d'où la raison du rang assigné à cette figure.

Légende commune aux six figures en couleurs.

Dans toutes ces figures : l'ectoderme est bleu, l'endoderme vert, le mésoderme rouge.

A et A' = cornes caudales du proamnios, points ou cesse l'envahissement du mésorderme.

Am = amnios ; Arc = arc du hile de l'intestin antérieur (de Ravn), ou Septum Transversum (de Uskow) ; Ao = aorte ; Al = allantoïde.

Cle = cœlome externe ; Cli = cœlome interne ; Cp = cavité pariétale ; Cat = cavité du tronc ; Cd = cœur droit ; Cg = cœur gauche.

End = endoderme ; Ect = ectoderme.

Fo = foie ; Fv = feuillet vasculaire.

Ina = intestin antérieur, ou tube digestif ; Lp = lame précardiale.

Mes = mésoderme ; Moe = moelle.

Oin = ombilic intestinal.

Pr = proamnios ; Pl = plancher de la cavité pariétale (de Ravn) ; Pv = protovertèbres ; Prad = pièce radiculaire (de His).

Rpd = recessus parietalis dorsalis ; Rpv = recessus parietalis ventralis ;

Spl = splanchnopleure ; Som = somatopleure ; Sil = sillon limitant ; Sin = sinus venosus.

Vo = veine ombilicale ; Vom = veine omphalomésentérique ; Vs om = vésicule ombilicale.

Zv = zone vitelline.

1 et 2 = bandes intermédiaires externes (de Strahl et Carius) qui bordent le proamnios et représentent des espaces mésodermiques non envahis par le clivage.

Nota. — Les désignations ici employées sont identiques à celles qui se trouvent dans le texte même de cet ouvrage ; elles les complètent seulement parfois ; elles ne les contredisent pas. La légende est commune à toutes les figures ; mais, pour plus de commodité, on a mis près de chaque dessin les indications nécessaires, pour éviter un report constant au même tableau général.

Vu le Doyen,	*Vu le Vice-Recteur de l'Académie de Paris,*	*Vu le Président de la Thèse,*
Debove.	Liart.	Roger.

IMPRIMÉ PAR DESCLÉE, DE BROUWER ET Cie
41, RUE DU METZ, LILLE. — 2977.